https://doi.org/10.54890/1694-8882-2025-2-110
УДК 616.322-002-036.12-089+621.371.2

ӨНӨКӨТ ТОНЗИЛЛИТТИ РАДИО ТОЛКУН ЖЫШТЫГЫН КОЛДОНУУ ЫКМАСЫ МЕНЕН ОПЕРАЦИЯЛЫК ДААРЫЛОО

Т.М. Закиров[1], Э.С. Кулиева[1], М.А. Мадаминова[2], А.Н. Нурланбекова[2]
[1]И.К. Ахунбаев атындагы Кыргыз мамлекеттик медициналык академиясы
Оториноларингология кафедрасы
[2]Б.Н. Ельцин атындагы Кыргыз-Россия Славян университети
Медицина факультети
Г.А. Фейгин атындагы Оториноларингология кафедрасы
Бишкек ш., Кыргыз Республикасы

Резюме. Көптөгөн илимий изилдөөлөргө жана практикалык өнүгүүлөргө карабастан, өнөкөт тонзиллит дарты актуалдуу бойдон калууда. Чоңдордун жана балдардын ооруларынын түзүмүндӨ стенокардия жана өнөкөт тонзиллит алдыңкы орунду ээлейт. Өнөкөт тонзиллитте патологиялык процесс патофизиологиялык жана патоморфологиялык түзүлүшүнүн өзгөрүшү менен пайда болот.

Бул гуморалдык жана клеткалык иммунитеттин бардык звенолорунун көп кырдуу бузулушу, организмде интоксикациясынын болушу, ошондой эле ар кандай жергиликтүү симптомдор менен мүнөздөлөт.

Өнөкөт тонзиллитти хирургиялык дарылоонун көптөгөн түрлөрү бар. Бул эмгекте Кыргызстанда өнөкөт тонзиллитке эндоскопиялык минималдуу инвазивдик радиожыштык тонзиллолакунатомия ыкмасын салттуу ыкмага салыштырмалуу колдонуунун натыйжалары берилген. Бул ыкма лазердик, химиялык жана дарылоонун башка түрлөрүнө альтернатива катары колдонулушу мүмкүн. Иште сүрөттөлгөн натыйжалар радиотолкундуу хирургияны амбулатордук шарттарда колдонсо болорун, кандын аз кетиши, некроздун жана курчап турган ткандардын ачык реакциясы менен коштолорун жана ошого жараша операциядан кийинки жеңилирээк мезгилди даана көрсөтүп турат.

Негизги сөздөр: өнөкөт тонзиллит, радиожыштык, радио толкундуу хирургия, тонзиллолакунотомия, коагуляция, фульгурация, палатин бадамчалары.

ХИРУРГИЧЕСКОЕ ЛЕЧЕНИЕ ХРОНИЧЕСКОГО ТОНЗИЛЛИТА С ИСПОЛЬЗОВАНИЕМ РАДИОЧАСТОТНЫХ МЕТОДОВ

Т.М. Закиров[1], Э.С. Кулиева[1], М.А. Мадаминова[2], А.Н. Нурланбекова[2]
[1]Кыргызская Государственная медицинская академия им. И.К. Ахунбаева,
Кафедра оториноларингологии
[2]Кыргызско-Российский Славянский университет им. Б.Н. Ельцина, Медицинский факультет, Кафедра оториноларингологии им. Г.А. Фейгина
г. Бишкек, Кыргызская Республика

Резюме. Несмотря на многочисленные научные исследования и практические разработки, проблема хронического тонзиллита остаётся актуальной. В структуре заболеваний взрослых и детей ангина и хронический тонзиллит занимают ведущее место. При хроническом тонзиллите возникает патологический процесс с изменениями как в патофизиологическом, так и в патоморфологическом плане. Это характеризуется многоплановыми нарушениями всех звеньев гуморального и клеточного иммунитета, наличием интоксикации организма, а также разнообразными местными признаками.

Существует множество видов хирургического лечения хронических тонзиллитов. В данной работе приведены результаты использования в Кыргызстане метода эндоскопической

малоинвазивной радиочастотной тонзиллолакунотомии при хроническом тонзиллите в сравнении с традиционным методом. Данный метод может быть использован как альтернативный лазерному, химическому и другим видам лечения. Результаты, описанные в работе, наглядно показывают, что радиоволновая хирургия может быть использована в амбулаторных условиях, сопровождается минимальным кровотечением, отсутствием некроза и выраженной реакцией со стороны окружающих тканей, и соответственно более легким послеоперационным периодом.

Ключевые слова: хронический тонзиллит, радиочастотная, радиоволновая хирургия, тонзиллолакунотомия, коагуляция, фульгурация, нёбные миндалины.

SURGICAL TREATMENT OF CHRONIC TONSILLITIS USING RADIOFREQUENCY TECHNIQUES

T.M. Zakirov[1], E.S. Kulieva[1], M.A. Madaminova[2], A.N. Nurlanbekova[2]

[1]Kyrgyz State Medical Academy named after I.K. Akhunbaev
Department of Otorhinolaryngology
[2]Kyrgyz-Russian Slavic University named after B.N. Yeltsin
Faculty of Medicine
Department of Otorhinolaryngology named after G.A. Feigin
Bishkek, Kyrgyz Republic

Summary. Despite numerous scientific studies and practical developments, the problem of chronic tonsillitis remains relevant. Angina and chronic tonsillitis occupy a leading place in the structure of diseases of adults and children. In chronic tonsillitis, a pathological process occurs with changes in both pathophysiological and pathomorphological terms. This is characterized by multifaceted disorders of all levels of humoral and cellular immunity, the presence of intoxication of the body, as well as a variety of local symptoms.

There are many types of surgical treatment for chronic tonsillitis. This paper presents the results of using the method of endoscopic minimally invasive radiofrequency tonsillolacunotomy in chronic tonsillitis in Kyrgyzstan in comparison with the traditional method. This method can be used as an alternative to laser, chemical and other types of treatment. The results described in the work clearly show that radio wave surgery can be used in outpatient settings, is accompanied by minimal bleeding, no necrosis and a pronounced reaction from the surrounding tissues, and, accordingly, an easier postoperative period.

Key words: chronic tonsillitis, radiofrequency, radiowave surgery, tonsillolacunotomy, coagulation, fulguration, palatine tonsils.

Киришүү. ЛОР патологиясынын жалпы түзүмүндө алдыңкы орундардын бирин тамактын лимфоиддик шакекчесинин сезгенүү оорулары ээлейт, ал эми өнөкөт тонзиллит (ӨТ) тамактын оорууларынын арасында борбордук орунду ээлейт. Чоң калктын жалпы оорулуу түзүмүндө (ӨТ) 4-15% түзөт [1], бирок кээ бир авторлор өнөкөт тонзиллиттин үлүшү кыйла жогору жана 40% жетет деп белгилешет [2]. Учурда организмдеги пайдалуу функцияларды аткарган органдан бадам бездери качан инфекциянын булагына айланышын аныктоого боло турган так критерийлер жок [3]. Демек, тонзилэктомия үчүн так көрсөткүчтөр жок. Өнөкөт тонзиллиттин негизги себептеринин бири - мурунку тонзиллит же башка курч оорулардан улам бадамча безинин өзүн-өзү тазалоонун бузулушу.

Бадамча bездеринде «казеоздук тыгындар» жана кисталар пайда болуп, лакуналарда суюк ириңдер чогулат. Консервативдик ыкмалар менен дарылоо көп учурда каалаган натыйжаны бербейт. Бирок илим токтобой, электрдик физика медицинага жардамга келди.

Хирургиялык технологияларды жана хирургиялык кийлигишүүлөр учурунда ткандарды тез, жумшак жана кансыз кесүү үчүн тиешелүү жабдуулардын жетишээрлик интенсивдүү өнүгүшүнө байланыштуу электрохирургиялык приборлорду колдонуу кеңири таралган. Электрокоагуляция принцибине негизделген жабдуулар тынымсыз өркүндөтүлүп турат, бул көбүнчө лапароскопиялык жана эндоскопиялык интервенциялардын интенсивдүү

өнүгүшүнө байланыштуу, мында бул ыкма кеңири колдонууну тапкан жана ткандарды диссекциялоо жана гемостазды камсыз кылуу үчүн негизги болуп саналат [4,5].

Бадам безине радиотолкун хирургиясы – бул жогорку жыштыктагы электр тогу менен кансыз хирургиянын заманбап ыкмасы. Радиожыштык ток кыртыштарга кыртыштарды кесүүчү атайын электроддор аркылуу берилет, ал эми радиотолкун стерилдөөчү эффектке ээ жана майда тамырларды коагуляциялап, кан кетүү коркунучун азайтат. Жалпысынан алганда, радиотолкундар хирургиясы болуп саналат atraumatic ыкмасы "муздак кесүү" жана жумшак ткандардын коагуляцияло, аларды жок кылбастан. Кесүү эффекти кыртыштын жана жогорку жыштыктагы радио толкундардын өз ара аракеттешүүсүнөн пайда болгон жылуулукту колдонуу менен ишке ашат. Активдүү электрод аркылуу берилүүчү радиосигнал ткандын суусузданышын же электродду ысытпай коагуляцияны пайда кылат [4,5].

Бул жагынан алганда, биздин **изилдөөнүн максаты**: радиожыштык тонзиллэктомиянын жана салттуу тонзилэктомиянын натыйжалуулугун салыштырып баалоо жана байкоо.

Материалдар жана ыкмалар. И.К. Ахунбаев атындагы Кыргыз Медициналык Академиясынын медициналык борборунун кулак, мурун жана тамак оорулар бөлүмүндө 70 бейтаптын бадамча безинин III-IV-даражадагы өзгөрүүсү менен 2024-2025 жыл аралыгында диагноз коюлган. Бейтаптардын жаш курагы 10 жаштан 60 жашка чейин, алардын ичинен аялдар – 22 адам, 30 – эркектер жана 18 – балдар болгон. Бул изилдөөнү бейтаптардын маалыматтык макулдашуусунун негизинде чыгарылды. Бардык операциялар "коагуляция" режиминде жана 4-8 МГц минималдуу кубаттуулукта ийне жана баскыч электроддорунун жардамы менен эндотрахеалдык анестезия астында жасалды.

Бадамча бездеринин радиожыштык тонзиллолакунотомиясы өнөкөт тонзиллитти хирургиялык дарылоонун заманбап ыкмасы болуп саналат. Бул эффекттин маңызы бир нече чекиттерде палатина безинин өзгөргөн тканына атайын активдүү өткөргүчтү батыруудан турат. Радиотолкундар кыртыштарды ысытуучу температурага чейин денатурация (ширетүү) деструкциясыз таасир этүүчү жерде пайда болоорун жана ошого жараша операция учурунда чектеш аймактарга зыян келтирүү коркунучу минимумга чейин төмөндөшүн билүү маанилүү (сүрөт 1). Бирок бул температура миндалиндерде өнөкөт сезгенүүнү сактап турган патогендик микроорганизмдердин көпчүлүк түрлөрүн жок кылуу үчүн жетиштүү.

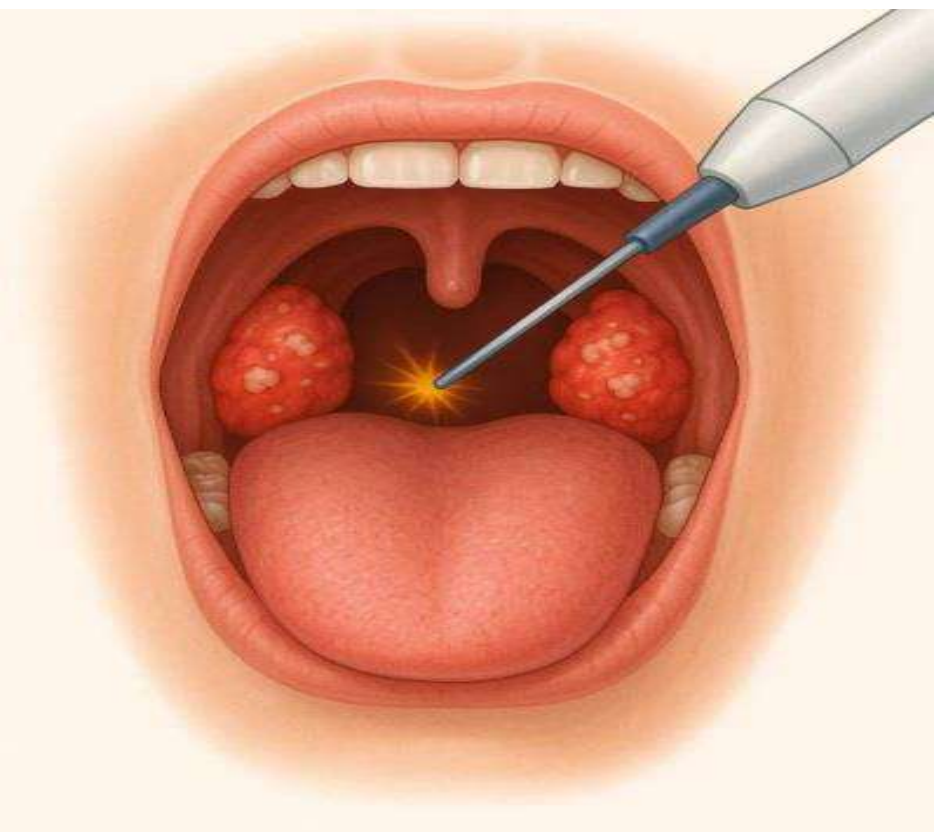

Сүрөт 1. Таңдай бездеринин радиожыштык тонзилолакунотомиясы.

Бул эки эффект аркылуу көрүнөт: кыртыштын көлөмүнүн олуттуу азайышы жана бадамча безинин криптиндеги инфекциянын санитариясы (жок болушу). Экспозициянын коопсуздугу ысытуу учурунда белгилүү бир кыртыш каршылыгына жеткенде радиотолкун сигналын автоматтык түрдө өчүрүү менен камсыз кылынат [6,7].

Радиотолкундуу хирургияга көрсөткүчтөр: өнөкөт тонзиллит, токсик-аллергиялык түрү, II даража; байланышкан оорулар менен өнөкөт тонзиллит; узак мөөнөттүү консервативдик дарылоонун натыйжасынын жоктугу; тамак жана мурун-жуткун безинин гипертрофиясы. Бирок, кээ бир карама-каршы көрсөткүчтөр радиотолкундар менен хирургиялык бадамча бездери - курч сезгенүүсү, андан кийин кеминде 2 жума өтүшү керек; өнөкөт тонзиллиттин декомпенсацияланган түрү бөйрөктөн, жүрөктөн, муундардан, оң ревматикалык тесттерден жана кандагы антистрептолизинден (АСЛО) келип чыккан, мурунку перитонзиллярдык абсцесстери менен. Мындай учурларда тонзилэктомия (бадам бездерин алып салуу) операциясы жасалышы керек [8,9]. КММА МК отоларингология бөлүмүндө амбулатордук жана стационардык шарттарда манипуляцияларды жүргүзүүгө

мүмкүндүк берүүчү спрей коагуляция жана фульгурация мүмкүнчүлүгү бар ЭХВЧ-300 Эллепс (Россия) универсалдуу радиохирургиялык жогорку жыштык аппаратын колдондук [10]. Бул аппарат ар кандай максаттарда колдонулган бир нече режимде иштейт: "кесүү", "коагуляция", "кесүү жана коагуляция", "фульгурация" (сүрөт 2).

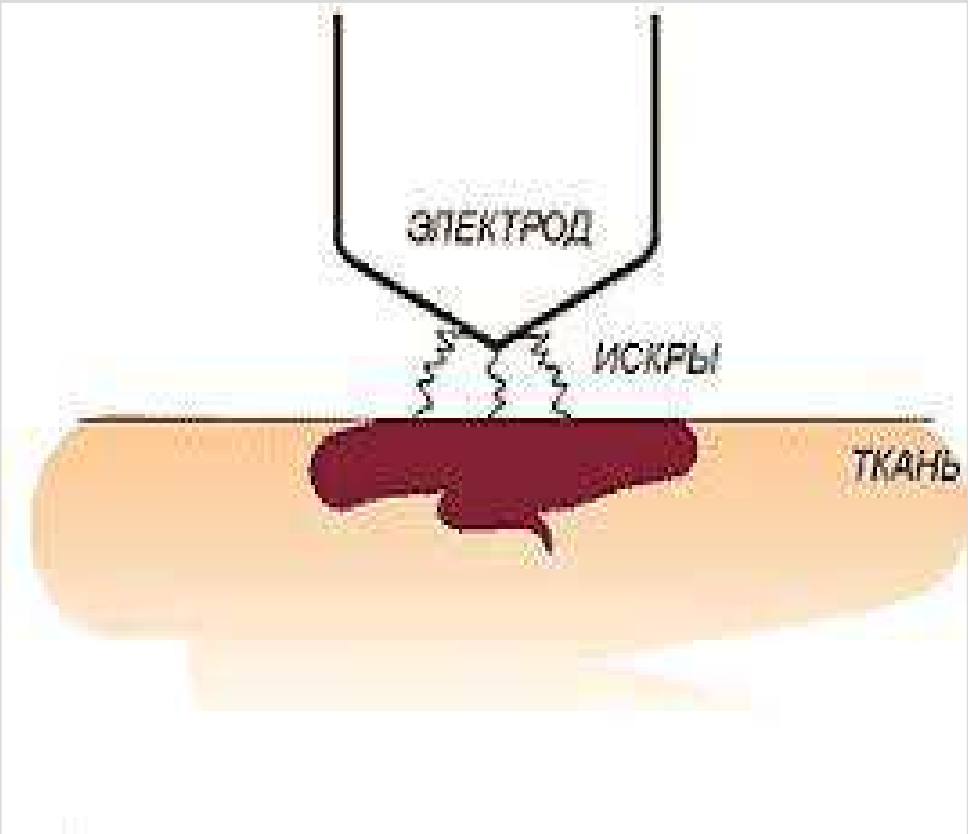

Сүрөт 2. "Фулгурация" режими.

Натыйжалар. Өнөкөт тонзиллит жана тамак безинин гипертрофиясы менен ооруган 70 бейтапты байкадык. Алардын 30у эркектер, 22си аялдар жана 18и балдар болгон. Жашы 10 жаштан 60 жашка чейин, оорунун узактыгы 3 жаштан 17 жашка чейин. Бардык операциялар "коагуляция" режиминде жана 4-8 МГц минималдуу кубаттуулукта ийне жана баскыч электроддорунун жардамы менен эндотрахеалдык анестезия астында жасалды. 30 адамдан турган контролдоо тобуна да салттуу ыкма менен операция жасалган. Алардын 12си эркек, 10у аял жана 8и балдар болгон. Жашы 10 жаштан 60 жашка чейин, оорунун узактыгы 3 жаштан 15 жашка чейин.

Биз EHVCH-300 Elleps жогорку жыштыктагы радиохирургиялык аппараттын жардамы менен жасаган хирургиялык дарылоонун натыйжалуулугун төмөнкү көрсөткүчтөр боюнча бааладык: ооруу; интенсивдүүлүгү кан агуу учурунда кийлигишүү; операциядан кийин жараатты айыктыруу убактысы; операциянын косметикалык жана функционалдык таасирлери.

Операциядан кийинки алгачкы күндөрдө радиотолкундардын таасирине кабылган бадам бездери чоңоюп, коргоочу фибриндик каптама (хирургиялык таасирге жооп катары пайда болгон фибрин) менен капталат. Хирургия чөйрөсүндөгү реактивдүү көрүнүштөр 2-3 жумага чейин сакталат. Болжол менен үч жумадан кийин, бадам бездери фибринден тазаланып, көлөмү кыйла азаят (сүрөт 3).

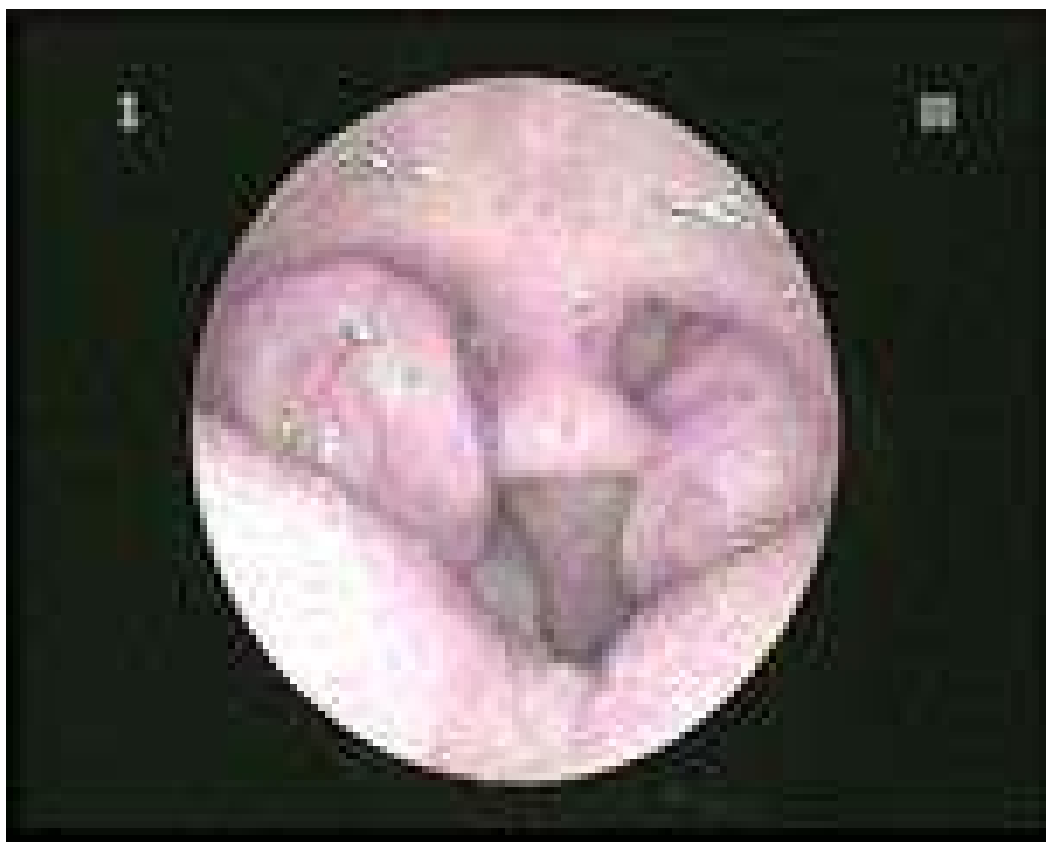

Сүрөт 3. Операция алдында – палатина безинин 3-даражадагы гипертрофиясы.

Операциядан кийинки мезгил ыңгайсыз, ооруусу орточо. Бардык бейтаптар экинчи күнү ооруканадан чыгарылып, амбулатордук шартта 2 жума бою фурацилин жана сода эритмеси менен тамакты сугарууну, ошондой эле жумшак диетаны жазып, көзөмөлгө алышты.

Салттуу ыкма менен операция жасалган пациенттерде тамыр тонусунун олуттуу төмөндөшү байкалган, ал эми радиожыштык тонзиллолакунатомияны колдонууда тон дээрлик өзгөрүүсүз калган. сүрөт 4).

Сүрөт 4. Тандай бездерин алып салгандан бир ай өткөндөн кийинки жыйынтык.

Талкуу. Радио толкун жана салттуу тонзиллэктомиянын натыйжалуулугун салыштырып баалоо. Изилдөөгө өнөкөт тонзиллит менен ооруган 100 бейтап катышкан: негизги топ (n=70) – радиотолкундуу тонзилэктомия, контролдоочу топ (n=30) – скальпель менен классикалык тонзилэктомия. Салыштыруу натыйжалары төмөндө көрсөтүлгөн (табл.).

Таблица – Негизги жана контролдук топту байкоодон кийинки көрсөткүч

Көрсөткүч	Негизги топ (n=70)	Контролдук топ (n=30)
Хирургиянын орточо узактыгы	25 мин	35 мин
Операция учурунда кан жоготуу (орточо)	15 мл	60 мл
Оруу синдрому (ВАШ боюнча, 1-10)	3,1 ± 0,6	6,4 ± 0,9
Ооруканадагы күндөр	2,1 кун	5,3 кун
Толук калыбына келтирүү убактысы	6 кун	11 кун
Татаал (оорулуулардын саны)	2 (2,9%)	3 (10%)
Дарылоо натыйжасы менен канааттануу	66 (94%)	24 (80%)

Биздин ыкманын артыкчылыгы анын минималдуу инвазивдүүлүгү, кансыздыгы жана салттуу тонзилэктомияга салыштырмалуу операциянын ичиндеги жана операциядан кийинки татаалдашуу коркунучунун төмөндүгүндө. Мындан тышкары, бейтаптын ооруканада убактысы кыскарып, оорунун катуулугу жана экинчи инфекциянын коркунучу бир кыйла төмөндөйт.

Корутунду. Радиотолкун хирургиясы - бул жогорку жыштыктагы радиотолкундарды колдонуу менен жумшак ткандарды кесүүнүн уникалдуу контактсыз ыкмасы, ал салттуу ыкмага салыштырмалуу жогорку клиникалык эффективдүүлүктү, аз травмаларды жана жакшы чыдамдуулукту көрсөткөн. Оору, кан жоготуу жана ооруканада калуу статистикалык жактан олуттуу төмөндөшү радио толкундуу тонзилэктомияны көпчүлүк бейтаптар үчүн артыкчылыктуу ыкмага айландырат.

Жогорку жыштыктагы радиохирургиялык аппаратты колдонуу менен аткарылган процедуралардын негизги артыкчылыктары: ткандар дээрлик бузулбайт; операция учурунда кесилген жерде кан агуу жана уюган кан жок; майда ткандардын некрозу; операциядан кийин ткандардын тез регенерациясы; татаалдашуулардын жана сезгенүүнүн минималдуу коркунучу.

Жүргүзүлгөн изилдөөлөр көрсөткөндөй, “EHVCH-300 Elleps” аппараты менен дарылоодон кийин оорулардын дээрлик кайталануусу жок, дени сак эпителий клеткаларынын түзүлүшү бузулбайт, оору, шишик, кан агуу, операциядан кийинки тырыктар дээрлик жок. Радиотолкундардын стерилдөөчү таасиринен экинчилик инфекциялар байкалбайт, ошондуктан дарылоо бир жолу колдонулуучу жана жумшак болуп бөлүнөт.

Ошентип, биздин изилдөөлөр радиотолкундуу тонзиллолакунатомиянын салттуу скальпельге салыштырмалуу артыкчылыгын көрсөтүп турат, минималдуу травма жана операцияны тез аткаруу мүмкүнчүлүгү, кансыз хирургиялык талаа, операциядан кийинки ооруну жана татаалдашууларды азайтуу. Ал жараларды фибриноздук бляшкадан эрте тазалоого көмөктөшөт жана анын эпителиализациясын тездетет, бул акыры операциядан кийинки бейтаптардын реабилитациялык мезгилин кыскартат.

Адабияттар

1. *Пальчун В.Т., Крюков А.И., Гуров А.В., Келеметов А.А., Ермолаева А.Г., Муратов Д.Л. Современные подходы к хирургическому лечению хронического тонзиллита. Вестник оторинолориноларингологии. 2022;87(3):72-77.*
2. *Плиева М.И., Гаппоева Э.Т. Озонотерапия при хроническом тонзиллите. Российская отоларингология. 2008; 6(37):108-110.*
3. *Крюков А.И., Лучшева Ю.В., Баландин А.В., Димов А.Д. Рациональная антибиотикотерапия ангин и хронического тонзиллита. Consilium medicum. 2005;7(4):297-300.*
4. *Гучников М.В., Староветский А.Б. Применение радиочастотных методов хирургического лечения хронического тонзиллита. Сборник статей и отзывов по радиохирургии. Москва. 2008:28-30.*
5. *Ступин Б.А., Смирнова Г.О., Мантурова Н.Э., Хомякова Е.Н., Поливода М.Д., Коган Е.А. Сравнительный анализ процесса заживления хирургических ран при использовании различных видов радиочастотных режущих устройств и механического скальпеля. Вестник РГМУ. 2010;6:24-30.*
6. *Овчинников А.Ю., Мирошниченко Н.А., Николаева Ю.О. Возможности биорегуляционной терапии в лечении больных с хроническим тонзиллитом. Фармакоэкономика. Современная фармакоэкономика и фармакоэпидемиология. 2023;16(4):587-595. https://doi.org/10.17749/2070-4909/farmakoekonomika.2023.224*
7. *Giles JE, Worley NK, Telusca N. Gold laser tonsillectomy - a safe new method. Int J Pediatr Otorhinolaryngol. 2009;73(9):1274-1277. https://doi.org/10.1016/j.ijporl.2009.05.021*
8. *Бакиева К.К., Насыров В.А., Насыров М.В., Каримова Б.К Особенности топической иммунотерапии хронического тонзиллита у детей и взрослых. Детская оториноларингология. 2022;1-2:38-41.*
9. *Kumar S, Padiyar BV, Rai AK. Cold dissection tonsillectomy and radiofrequency tonsil ablation: a prospective comparative study. Dubai Med J. 2018;1(1-4):6–12. https://doi.org/10.1159/000493513*
10. *Lee D, Honrado C, Har-El G, Goldsmith A. Pediatric temporal bone fractures. Laryngoscope. 1998;108(6):816-821.*

Авторлор жөнүндө маалымат

Закиров Токтомат Мамасалиевич – м.и.к., оториноларингология кафедрасынын доценти. И.К. Ахунбаев атындагы Кыргыз мамлекеттик медициналык академиясы, Бишкек ш., Кыргыз Республикасы.

Кулиева Эльмира Самидиновна – м.и.к., оториноларингология кафедрасынын ассистенти. И.К. Ахунбаев атындагы Кыргыз Мамлекеттик медициналык академиясы, Бишкек ш., Кыргыз Республикасы. ORCID ID: 0000-0002-7276-0792, SPIN-код: 4070-3175, e-mail: eskulieva2@gmail.com

Мадаминова Мунира Абдумуталибовна – м.и.к., медицина факультетинин оториноларингология кафедрасынын доценти. Б.Н.Ельцин атындагы Кыргыз-Россия Славян университети, Бишкек ш., Кыргыз Республикасы. ORCID ID: 0009-0003-4715-8980, SPIN-код: 1332-7181, e-mail: m.munira.a@mail.ru

Нурланбекова Айзада Нурланбековна– Б.Н.Ельцин атындагы Кыргыз-Россия Славян университетинин медицина факультетинин оториноларингология кафедрасынын аспиранты, Бишкек ш., Кыргыз Республикасы. ORCID ID: 0009-0005-7209-0097, e-mail: Aizadanurlabek@gmail.com

Цититалоо үчүн

Закиров Т.М., Кулиева Э.С., Мадаминова М.А., Нурланбекова А.Н. Өнөкөт тонзиллитти радио толкун жыштыгын колдонуу ыкмасы менен операциялык дарылоо. Евразиялык саламаттыкты сактоо журналы. 2025;2:110-115. https://doi.org/10.54890/1694-8882-2025-2-110