

О ЛИМФАНГИОНАХ СЕРДЦА ЧЕЛОВЕКА В СТАРЧЕСКОМ ВОЗРАСТЕ

Сатыбалдиев М.А.

Кафедра нормальной и топографической анатомии человека

КГМА имени И.К. Ахунбаева,

Бишкек, Кыргызская Республика

Резюме: Конструкция и функция органа могут быть правильно поняты только при знании особенностей его сосудистого русла, одной из составных частей которого является лимфатическое русло, выполняющее ряд только ему присущих функций, обеспечивающих жизнедеятельность органов и организма в целом в условиях нормы и патологии. Таким образом, лимфангионы левого лимфатического коллектора сердца человека были исследованы на 15 трупах людей старческого возраста (75 -90 лет), погибших от несчастных случаев. Где было выяснено, что в данной возрастной группе происходят значительные изменения формы, калибра и строения стенки лимфангионов интраорганного и экстраорганного сосуда левого лимфатического коллектора сердца.

Ключевые слова: лимфангион, лимфатическое русло, коллектор, калибр, форма.

КАРЫГАН АДАМДАРДЫН ЖУРОК ЛИМФАЛЫК ТАМЫРЛАРЫНЫН ЛИМФАНГИОНДОРУ

Сатыбалдиев. М.А.

Нормалдуу жана топографиялык анатомия кафедрасы,

И.К. Ахунбаев атындагы КММА,

Бишкек, Кыргыз Республикасы

Корутунду: Тамыр системасынын өзгөчөлүгүн билген учурда гана анын конструкциясы жана түзүлүшү түшүнүктүү болот, анын бирден бир бөлүгү - өзүнө гана тиешелүү функцияларын аткарган, ошондой эле норма жана патология кезинде органдарга жана бүтүндөй организмге жашоо шартын түзө турган лимфалык тамыр системасы. Карыган адамдардын (75-90жаштагы) жүрөгүндөгү сол лимфалык тамырларынын жыйындысынын лимфангиондору 15 адам өлүктөрүнүн материалдарынан алынып изилденген. Изилдөөлөрдүн натыйжасында сол лимфалык тамырларынын жыйындысынын интра- жана экстраоргандык тамырларында формасы жана тамыр системасынын капталынын түзүлүшү чон өзгөрүштөргө учурашы тастыкталган

Ачыкч создор: лимфангион, лимфалык тамыр системасы, коллектору, өлчөмү, түзүлүшү.

ABOUT LYMPHANGIONS OF THE HUMANS HEART AT THE SENIUM

Satybaldiev M. A.

The department of the normal and topography anatomy,

I.K. Akhunbaev Kyrgyz State Medical Academy

Bishkek, Kyrgyzstan

Resume: Construction and function of organ can be understandable in condition of knowing features of vasa channel and one of integrated part is lymphatic vessel, performing inherent functions, it's provide vital activity of organs and organism in whole at normal and pathological conditions. In this way human's heart lymphangions of the left lymphatic collector were surveyed on 15 corpses died from different accidents. In this age group are big changes of form, caliber and wall's structure of lymphangions intra- and extraorgan vessels of the left lymphatic collector.

Key words: lymphangions, lymphatic vessel, collector, caliber, form.

Введение. Лимфангион – это структурно – функциональная единица лимфатического сосуда, которая представляет собой участок лимфатического сосуда между двумя клапанами. Лимфангион по другому называется клапанным сегментом. В зависимости от содержания миоцитов в лимфангионе выделяют мышечную манжетку, стенку клапанного синуса и область

прикрепления клапана.

Количество миоцитов в стенке лимфангиона зависит от калибра лимфатических сосудов: чем тоньше лимфатический сосуд, тем отчетливей выявляется разница между мышцесодержащей частью, находящейся в средней части клапанного сегмента, и стенкой клапанного синуса. В стенке лимфангиона

большинство миоцитов ориентировано спирально. Спиральная ориентация является оптимальной. Она повышает пластические свойства лимфангиона при изменении его формы в условиях сократительной активности.

Миоциты находятся в тесных взаимоотношениях с эластическими и коллагеновыми волокнами. Они содержатся во внутренней, средней и наружной оболочках лимфатического сосуда. Мускулатура всех оболочек лимфангиона тесно связана между собой, но имеет разную ориентацию: крутая спираль – в средней оболочке, продольная спираль – в наружной и внутренней оболочках. Наличие мускулатуры в стенке лимфатического сосуда сердца человека свидетельствует о том, что она может принимать активное участие в продвижении лимфы.

Лимфангионы внутриорганных и внеорганных лимфатического сосудов сердца человека имеют возрастные и локальные особенности формы, размеров (длина, ширина, объем), количества и распределения миоцитов, пучков коллагеновых и эластических волокон.

Описание лимфангионов начинается с лимфатических сосудов 2-го порядка эпикарда, так как в стенке лимфатических сосудов 1-го порядка эпикарда миоциты (главный элемент лимфангиона) не были обнаружены, эти сосуды можно рассматривать как посткапилляры по В.В. Купрянову (1969). Количество субэпикардальных лимфангионов лимфатических сосудов 2-го и 3-го порядков на одном см 2 грудино – реберной поверхности эпикарда левого желудочка колеблется у людей старческого возраста от 19 до 22. В эпикарде правого желудочка количество лимфангионов меньше, по сравнению с эпикардом левого желудочка и равняется у людей старческого возраста от 15 до 17. (Уменьшение количества лимфангионов на единице площади эпикарда можно объяснить увеличением размеров сердца).

В старческом возрасте лимфангионы интраорганных лимф сосудов 2-го и 3-го порядков имеют максимальные количественные параметры длины, ширины и объема. Эти показатели лимфангионов интраорганных

лимфатических сосудов 2-го порядка составили $2,120 \pm 0,098$ мм, $0,650 \pm 0,68$ мм, $0,5 \pm 0,014$ мм³, лимфангионов интраорганных сосудов 3-го порядка: $2,410 \pm 0,170$ мм, $0,740 \pm 0,042$ мм, $0,7 \pm 0,018$ мм.

Количественные показатели лимфангионов интраорганных сосудов 3-го порядка превышают таковых лимфангионов сосудов 2-го порядка, имея достоверные различия ($P < 0.001$). Следует отметить, что лимфангионы интраорганных лимфатических сосудов в старческом возрасте отличается значительным разнообразием форм.

В старческом возрасте лимфангионы интраорганных лимфатических сосудов 2-го и 3-го порядков имеют максимальные количественные параметры длины, ширины и объема. В средней части лимфангионных лимф сосудов 2 и 3 порядков эпикарда содержатся единичные миоциты. Они отсутствуют в стенке клапанного синуса и в области прикрепления клапана. В стенке лимфатических сосудов первого порядка миоциты отсутствуют.

Цель исследования:

Во-первых целью является изучение строения лимфангиона у лиц старческого возраста. Во-вторых определение частичной атрофии миоцитов стенки лимфангиона, которые понижают моторную функцию лимфангиона в этом возрасте.

Материал и методы исследования.

Для решения поставленных задач были исследованы препараты сердца, взятые от 15 трупов людей обоего пола, умерших от несчастных случаев и травм. Старались брать те препараты, в которых меньше подэпикардального жира. Это обстоятельство облегчало работу при последующем изучении.

Инъекционной методикой выявлены лимфатические капилляры, сосуды левого и правого желудочков, а также предсердии. При исследовании архитектоники лимфангионов сердца человека были использованы комплексные методы морфологических исследований. В качестве цветной инъекционной массы применяли преимущественно видоизмененную синюю массу Герота. Синяя инъекционная масса

Герота хорошо проникает в лимфатические капилляры и лимфатические сосуды. Она довольно легко достигает регионарных лимфатических узлов, не диффундирует из лимфатического сосуда в окружающую ткань и, в то же время, хорошо контактирует на окружающем фоне, что очень ценно для препарирования и микрофотографирования сосудов.

Исследования лимфатического русла сердце человека методом внутритканевой инъекции и препарирования позволила достаточно подробно изучить формирования и анатомо-топографическое расположение левого лимфатического коллектора сердца и его регионарных лимфатических узлов.

Чтобы получить полное представление об архитектонике лимф капилляров и формирования внутриорганных сосудов, из участков сердца с инъекционным лимфатическим руслом изготавливали просветленные препараты. Архитектонику внутриорганных лимфатического русла сердца человека на просветленных препаратах изучали по методу Д.А. Жданова при помощи стереоскопического микроскопа МБС-2. Этот микроскоп дает прямое и объемное изображение рассматриваемого препарата как в отраженном, так и в проходящем свете. Чтобы выяснить гистотопографию лимфатического русла и его взаимоотношение с кровеносным, из разных участков стенки сердца человека с инъекцированным сосудистым руслом были изготовлены гистологические срезы и изучали их под микроскопом МБИ-1. Наряду с этим гистологические препараты изготавливали из внутри – и внеорганных лимфатических сосудов и регионарных лимфатических узлов сердца человека.

При изучении препаратов, изготовленных методикой тотального среза, мы видим все структуры лимфангиона лимфатического сосуда сердца (клапаны, коллагеновые и эластичные волокна). Особенно ценной окраской является обработка препарата азаном по Гейденгайну, т.к. при этом хорошо окрашивается в красный или розовый цвет цитоплазма миоцитов, а также были использованы такие красители как галлоцианин,

гематоксилин – эозин, пикрофуксин и резорцин-фуксин по Вейгеру.

Длину и ширину лимфангионов определяли синей массой Герота. Длина лимфангиона на таких препаратах представляет собой расстояние между двумя сужениями лимфатического сосуда. Ширину определяли в средней части лимфангиона.

Полученные количественные показатели лимфангионов (длина, ширина, объем) и количество миоцитов в стенке лимфангионов (мышечная манжетка., стенка клапанного синуса, область прикрепления клапана) обработаны методом вариационной статистики с учетом указаний Е.В. Монцевичюте – Эрингена (1969, Р.Б. Стрелкова (1966)).

Результат исследования.

В результате исследования были обнаружены существенные преобразования лимфатических капилляров эпикарда левого и правого желудочков определяется у лиц старческого возраста. Следует отметить, что проявляется частичная редукция поверхностных и глубоких лимфатических капилляров. Контуры капилляров становятся неровными. Местами особенно при развитии подэпикардальной жировой клетчатки в поверхности лимфатической сети находятся сгущения лимфатических капилляров

В старческом возрасте лимфангионы интраорганных лимф сосудов 2-го и 3-го порядков имеют максимальные количественные параметры длины, ширины и объема. Эти показатели лимфангионов интраорганных лимф сосудов 2-го порядка составили 2.120 ± 0.098 мм, 0.650 ± 0.068 мм, 0.5 ± 0.014 мм куб, лимфангионов интраорганных сосудов 3-го порядка 2.410 ± 0.170 мм, 0.740 ± 0.042 мм, 0.7 ± 0.018 мм куб.

Количественные показатели лимфангионов интраорганных сосудов 3-го порядка превышают таковым 2-го порядка, имея достоверные различия ($P < 0.001$).

Данные таблицы 3 свидетельствуют о том, что ширина, длина, объем лимфангионов интраорганных сосуда, имея максимальные количественные параметры по сравнению с другими возрастными группами.

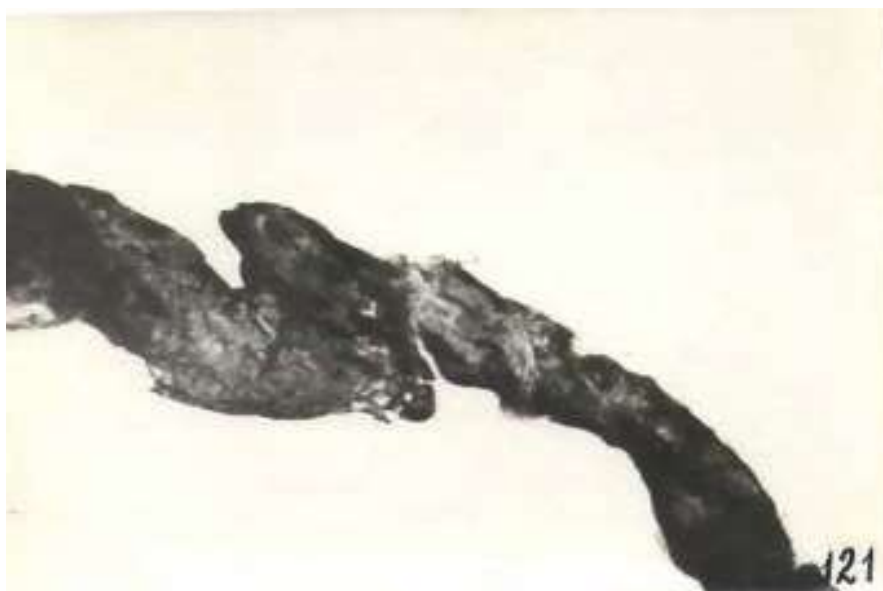


Рис. 1 «Бухтообразные» выпячивания лимфангиона интраорганного лимфатического сосуда. Женщина 79 лет. Масса Герота.



Рис. 2 «Грибовидные» выпячивания лимфангиона экстраорганного лимфатического сосуда. Мужчина 85 лет. Масса Герота.

Выводы

В старческом возрасте происходят значительные изменения формы, калибра и строения стенки лимфангионов интраорганного и экстраорганного сосуда левого лимф коллектора сердца. В этой возрастной группе отмечаются «бухтообразные» и «грибовидные» выпячивания лимфангионов интраорганного и экстраорганного сосуда. (рис 1.2). В этой возрастной группе по сравнению с пожилым возрастом отмечается уменьшение количества

миоцитов в мышечной манжетке, стенке клапанного синуса как в интраорганном, так и в экстраорганном сосуде сердца. В области прикрепления клапана в лимфангионах интраорганного сосуда левого лимфатического коллектора миоциты отсутствуют.

Выпячивания чаще всего обнаруживаются в стенке клапанного синуса лимфангионов экстраорганного сосуда. Калибр лимфангионов интраорганного и экстраорганного сосуда варьирует в широких пределах. Определено

Таблица 1

Количественные показатели лимфангионов (длина, ширина, объем) интраорганного сосуда у людей старческого возраста. (75-90 лет)

Лимфатические сосуды 2-го порядка		
Длина (мм)	Ширина (мм)	Объем (мм)
2,120+0,098	0,650+0,068	0,5+0,014

Таблица 2

Лимфатические сосуды 3-го порядка		
Длина (мм)	Ширина (мм)	Объем (мм)
2,410+0,170	0,740+0,042	0,7+0,018

Таблица 3

Количественные показатели левого лимфатического коллектора сердца человека в старческом возрасте

	Интраорганные	Экстраорганные
Длина	2,710+0,210	3,750+0,210
Ширина	0,725+0,036	1,125+0,080
Объем	1,0+0,2	2,4+0,1

Таблица 4

Количество миоцитов в лимфангионах левого лимфатического коллектора сердца человека в старческом возрасте

Объект		минимальный	максимальный	M+m
Интра- органные	Мышечная манжетка	50	60	54+1,8
	Стенка клапанного синуса	0	0	0
	Область прикрепления клапана	0	0	0
Экстра- органные	Мышечная манжетка	100	130	121+5,5
	Стенка клапанного синуса	5	10	6+1,5
	Область прикрепления клапана	0	0	0

уменьшение количества миоцитов в стенке лимфангионов интраорганного сосуда. Параллельно с редукцией (атрофией) миоцитов в этом возрасте происходят коллагенизация стенки лимфангионов – увеличение количества коллагеновых волокон.

Литература

1. Борисов А.В. Принципы конструкции лимфатического сосуда в свете теории лимфангиона / А.В.Борисов //Структурно-функциональные основы лимфатической системы: теоретические и прикладные аспекты-СПб.: СПбГМА, 1997.-вып.1.-с.6-12

2. Борисов А.В. значение конструкции лимфангиона как структурно-функциональной

единицы лимфатического сосуда для биологии и медицины /А.В. Борисов// тез.докл. 11 съезда лимфологов России.-СПб.: СПбГУ, 2005.-с.29-30

3. Борисов А.В.Анатомия лимфангиона /А.В.Борисов – Нальчик.: Полиграфсервис и Т.2007.-296с.

4. Орлов Р.С. Эволюция транспорта лимфы /Р.С.Орлов// Структурно-функциональные основы лимфатической системы: теоретические и прикладные аспекты-СПб.: СПбГМА,1997.-вып.1 С.53-54

5. Mislin H.The lymphangion// lymphogology/ Ed.by M. Foldiet J.R., Casley-Smith-Stuttgart: N.Y., 1983, p.165-175.