



КАПИЛЛЯРНАЯ ГЕМАНГИОМА ПЛАЦЕНТЫ (НАБЛЮДЕНИЕ И ПРАКТИКИ)

Абдурахманова Г.Ж., Козьмина Ю.В., Джаналиев Б.Р.

Кыргызская государственная медицинская академия им. И.К.Ахунбаева

Бишкек, Кыргызская Республика

Резюме: В статье описаны два случая патоморфологического наблюдения плацентарной капиллярной гемангиомы.

Ключевые слова: плацента, капиллярная гемангиома плацентарная.

БАЛА ТОНУНУН КАПИЛЛЯРДЫК ГЕМАНГИОМАСЫ (ТАЖРЫЙБАДАН БАЙКОО)

Абдурахманова Г.Ж., Козьмина Ю.В., Джаналиев Б.Р.

И.К.Ахунбаев атындагы Кыргыз мамлекеттик медициналык академиясы

Бишкек, Кыргыз Республикасы

Корутунду: Бул статьяда бала тонунун капиллярдык гемангиомасынын тажрыйбадан алынган 2 байкоосу жазылган.

Негизги сөздөр: бала тону, бала тонунун капиллярдык гемангиомасы.

PLACENTAL CAPILLARY HEMANGIOMA (PRACTICAL CASE)

Abdurakhmanova G.J., Kozmina U.V., Djanaliev B.R.

Kyrgyz State Medical Academy named after I.K.Akhunbaev

Bishkek, Kyrgyz Republic

Summary: The paper describes two cases of giant placental hemangioma.

Key words: placenta, placental capillary hemangioma

В плацентарной ткани встречаются различные типы опухолей. Наиболее распространенная – хориоангиома (хорангиома, капиллярная гемангиома). Это доброкачественная опухоль, развивающаяся из капилляров ворсин хориона. Впервые сосудистая опухоль плаценты описана в 1798 году. Термин хориоангиома был предложен R.Veneke в 1900 году.

Частота встречаемости хориоангиомы, по данным разных авторов, колеблется от 1 : 7000 до 1 : 50000 случаев. Размеры опухоли могут варьировать от нескольких миллиметров до 7,0 – 8,0 см. Опухоли размером до 15 мм в диаметре не вызывают материнские и/или эмбриональные осложнения. Такие опухоли, как правило, случайно обнаруживаются патоморфологами при рутинном исследовании плацент. В то время как большие или гигантские (диаметром более 40-50 мм) редки и обычно осложняют течение беременности, особенно при их локализации в области прикрепления пуповины [2].

Среди осложнений беременности разными авторами описываются следующие состояния: хроническая внутриутробная гипоксия и гипотрофия плода, многоводие, внутриутробная гибель плода. Причем многоводие может

встречаться в 0,01 – 35% случаев [1,4,5]. Внутриутробная гибель плода встречается в 8 – 25% случаев [2]. Также встречается упадок сердечной деятельности и водянка плода [5]. Хориоангиомы особенно больших размеров могут приводить к формированию артериовенозных шунтов. Это создает реальную угрозу адекватному развитию плода за счет увеличения венозного возврата к сердцу плода и усиления сердечного выброса. Следствием таких изменений является тахикардия, гиперволемиа и кардиомегалия, а также отеки и антенатальная гибель. В некоторых случаях гемодинамические нарушения приводят к фетальной анемии, которая, в свою очередь, способствует задержке внутриутробного развития плода.

Преждевременные роды при наличии хориоангиомы происходят в 3 раза чаще, чем при нормальной беременности [1,2]. Также развивается такое грозное осложнение беременности и родов как преждевременная отслойка плаценты [2].

У новорожденных детей нередко встречается анемия [3]. По данным некоторых авторов отмечена гибель детей в неонатальном периоде [1]. В настоящее время нет

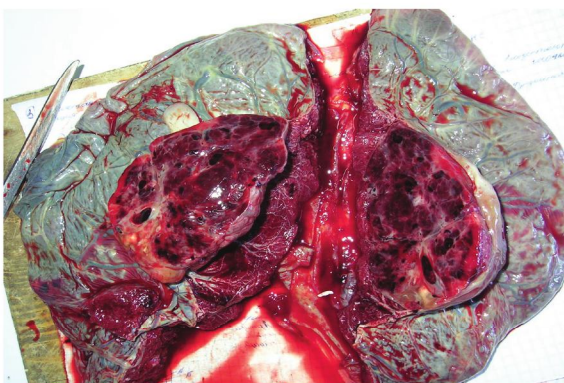


Рис. 1

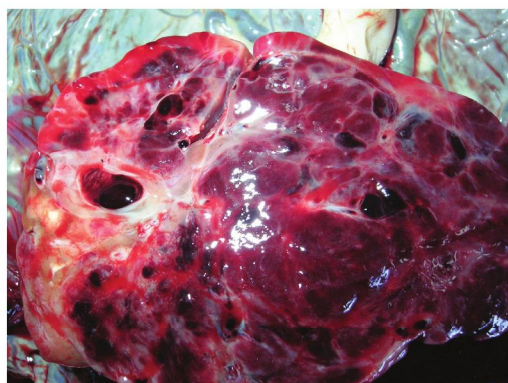


Рис. 2

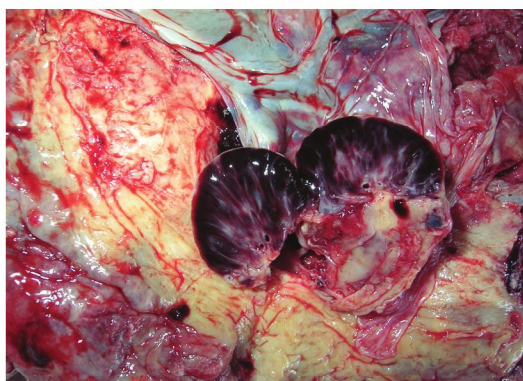


Рис. 3

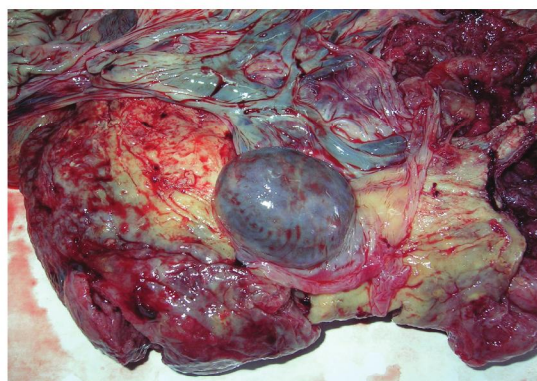


Рис. 4

доказательных данных о достоверной связи хориоангиом с врожденными пороками плода. Однако в литературе описаны случаи сочетания хориоангиомы плаценты с единственной артерией пуповины, гемангиомами кожи плода, аномалиями сердечнососудистой системы, гидроцефалией [6,7].

Представляем описание двух наблюдений хориоангиомы, обнаруженных среди плацент, исследованных в Республиканском патологоанатомическом бюро за январь 2013 года (за это месяц всего исследовано 720 плацент, что составляет 0,28%). Оба случая впервые диагностированы во время гистологического исследования.

Наблюдение 1. Родильница Т. 41 год. Беременность шестая, роды четвертые. Анамнез: 1998 год - срочные роды, новорожденный с массой тела 3200,0 гр., живой; 2006 год - срочные роды, новорожденный с массой тела 3300,0гр., живой; 2004 - 2 медицинских аборта в сроке 5-6 недель; 2008 год - преждевременная отслойка плаценты, операция кесарево сечение, недоношенный новорожденный с массой тела 1700,0гр., умер на 2 сутки; 2013 год данная

беременность - низкая плацентация. Роды в 36 недель беременности, оперативные по поводу несостоятельности рубца на матке. Дородовое излитие околоплодных вод. Спаечный процесс в малом тазу. Тугое двукратное обвитие пуповины вокруг шеи. Девочка весом 3400,0 граммов с оценкой по шкале Апгар 3-5-6 баллов. Ребенок переведен на II этап выхаживания, выписан на 15 сутки.

Макроскопически: плацента с центральным прикреплением пуповины; в области прикрепления пуповины на плодовой поверхности опухолевый узел 100 x 80 x 70 мм (рис. 1), в тонкой капсуле, соединен тонкой короткой ножкой; на разрезе темно-красного цвета, с влажной поверхностью (рис 2); ткань плаценты вне опухоли синюшно-красного цвета.

Наблюдение 2. Родильница С. 30 лет. Беременность четвертая, роды вторые. Анамнез: 2006 год - срочные роды, новорожденный с массой тела 3600,0 гр., живой; 2007, 2008 годы - медицинские аборт в 4 и 6 недель беременности; 2013 год данная беременность - угроза прерывания, многоводие, обострение хронического пиелонефрита. Роды в 36 недель

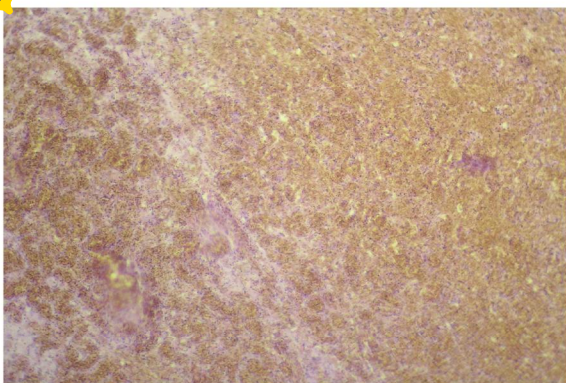


Рис. 5 (x100)

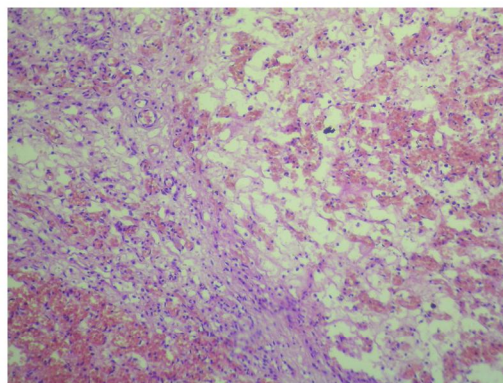


Рис. 6 (x100)

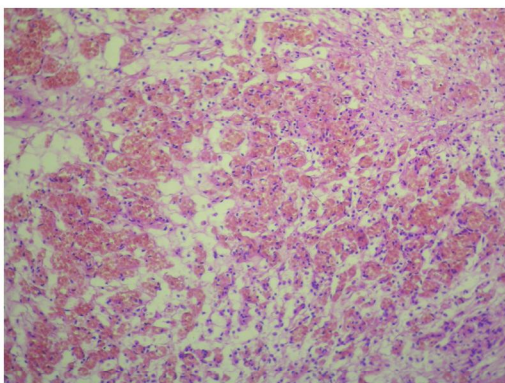


Рис. 7 (x100)

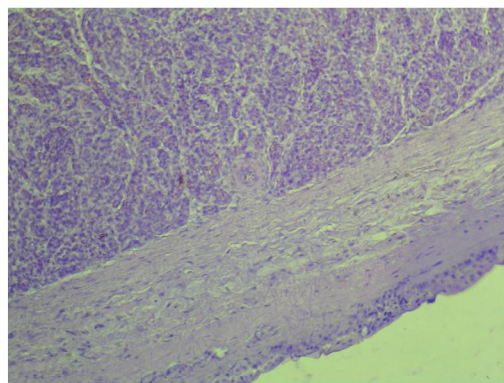


Рис. 8 (x100)

беременности, дородовое излитие околоплодных вод (безводный период 22 часа). Мальчик весом 3400,0 граммов, с оценкой по шкале Апгар 5-7 баллов, выписан на 3-и сутки.

Макроскопически: плацента с парацентральной прикреплением пуповины; ложными узлами пуповины; на плодовой поверхности плаценты опухолевый узел с гладкой поверхностью, в тонкой капсуле 15 x 30 мм (рис. 3); на разрезе с блестящей поверхностью, темно-красного цвета (рис. 4).

Операционный материал фиксировали в 10% растворе формалина, проводили в спиртах повышающейся концентрацией, заливали в парафин. Парафиновые срезы толщиной 6-8 мкм, окрашивали гематоксилином и эозином и заключались в полистерол. Светооптическое исследование и фотографирование микропрепаратов выполнялось на базе исследовательского микроскопа Novel при помощи фотоаппарата Minolta E323.

Микроскопически опухоли плаценты в обоих случаях имели сходное строение и представлены большим количеством новообразованных кровеносных сосудов

капиллярного типа (рис. 5, 6, 7), расположенных в скудно развитой строме с очаговыми кровоизлияниями (рис. 8). Во втором случае, кроме того, были обнаружены морфологические признаки отслойки плаценты.

Заключение:

Наши наблюдения указывают на необходимость тщательного макроскопического исследования каждой плаценты, в том числе и на предмет наличия хориоангиомы, которая может стать причиной осложнений беременности и родов. Для прогнозирования осложнений и подготовки к родоразрешению данную опухоль плаценты необходимо диагностировать в пренатальном периоде.

Литература:

1. Демидов В.Н., Войкова Ю.В., Могиревская О.Д. и др. Возможности ультразвукового выявления хориоангиом плаценты//Ультразвуковая диагностика в акушерстве и гинекологии.-2000.-№ 4.-С.279-283.
2. Мальков П.Г., Гриневич В.Н., Морозова М.А. и др. Гигантская плацентарная гемангиома



СТУДЕНЧЕСКИЕ РАБОТЫ

рангиома)//Архив патологии.-2009.-№ 3.- С.37-39.

3. Неонатология – национальное руководство под ред. академика РАМН проф. Н.Н. Володина, ГЭОТАР-Медиа.-2009.–часть 5.

4. Раххал Зиад Наим, Клинико-генетическое значение многоводия при врожденных пороках развития плода//Автореф. канд. мед. наук,-2005.-Москва.-136 стр.

5. Jan A Deprest, E.Done, T.V.Mieghem et al. Обзор достижений в лечении внутриутробной патологии плода//Проблемы

репродукции.-2009.-№ 4.-С.62-74.

6. Волков А.Е. Единственная артерия кистозно-измененной пуповины и хориангиома плаценты при синдроме Эдвардса// Ультразвуковая диагностика в акушерстве, гинекологии и педиатрии.-1999.-Т.7.№ 3.-С.246-248.

7. Ибрагимов Р.Р. Случай диагностики при ультразвуковом исследовании хориоангиомы// Ультразвуковая диагностика в акушерстве, гинекологии и педиатрии.-2001.-Т.9.№ 2.-С.139-141.

В сентябре 2013 года **ФАКУЛЬТЕТУ** **«МЕДИКО-ПРОФИЛАКТИЧЕСКОЕ ДЕЛО»** Кыргызской государственной медицинской академии им. И.К. Ахунбаева исполнится 60 лет.

За 60 лет существования факультета было выпущено около 2250 высококвалифицированных врачей профилактической медицины. Врачи профилактики осуществляют государственный санитарный надзор в сфере охраны и укрепления здоровья всех слоев населения, осуществляя санитарный контроль над всеми объектами жизнедеятельности человека.

