https://doi.org/10.54890/1694-8882-2024-3-80
УДК 616.8-007.43

БЕЛ ОМУРТКАЛАР АРАЛЫК ДИСК ЧУРКУЛАРЫН ДАРЫЛООНУН НАТЫЙЖАЛАРЫ ЖАНА КЛИНИКАЛЫК-НЕВРОЛОГИЯЛЫК АСПЕКТИЛЕРИ

Л.Х. Келиева, У.А. Каримов, А.А. Каныев, Б.К. Ырысов
И.К. Ахунбаев атындагы Кыргыз мамлекеттик медициналык академиясы
Дипломго чейинки жана дипломдон кийинки нейрохирургия кафедрасы
Бишкек ш., Кыргыз Республикасы

Резюме. Акыркы мезгилде остеохондроздо жүрүүчү патогенездин, агымынын, жүлүндүн жана анын байлоо аппаратындагы биохимиялык өзгөрүүлөргө болгон изилдөөчүлөр менен практикалык дарыгерлердин көз карашында маанилүү динамика байкалууда. Бул диагностика арсеналында компьютердик томография (КТ) жана магниттик-резонанстык томографиянын (МРТ) пайда болуусу менен келген жаңы мүмкүнчүлүктөргө байланыштуу. КТ жана МРТ практикага киргизилгенден бери маалыматтардын ишенимдүүлүгү 82 - 93% чейин жогорулады.

Эмгектин максаты: клиникалык сүрөттөмө жана колдонулган изилдөө, дарылоо ыкмаларынын натыйжасын жакшыртуу жолу менен бел омуртка диск чуркусунан жапа чеккен бейтаптардын хирургиялык жол менен дарылоосун жана диагностиканын өркүндөтүү.

Материал жана ыкмалар. Эмгек нейрохирургия бөлүмдөрүндө (оперативдик 97 (80,8%) жана консервативдик 23 (19,2) стационардык дарылоо алган бел омуртка чуркусунун кабылдоолорунан жапа чеккен 120 бейтаптын клиникалык, диагностикалык изилдөөнүн, хирургиялык дарылоо комплексинин маалыматтарын талдоону камтыйт.

Натыйжалар. Жогорку маалыматтуу МРТ ыкмасын колдонуу аркылуу ооруу синдрому жана сезүү бузулуулары дисктин деңгээл санынан, омуртка каналында жайгашуусунан жана өлчөмүнөн көз каранды экендиги анкыталды. ооруу синдромунун жана сезүү бузулууларынын деңгээли пролапс болгон дисктердин санына байланышта болгон. Баса белгилей турганы, омуртка аралык дисктер канчалык көп дегенеративдик-дистрофиялык процесске кабылса, ооруу синдрому ошончолук күчтүү болуу мүмкүнчүлүгү бар.

Корутунду. Бел омуртка дисктеринин дегенеративдик-дистрофиялык процесстерин ну аркылуу диагностикалоодо эң маалыматтуу болуп магниттик-резонанстык томография эсептелет, ал ыкма диск чуркулардын санын, жайгашуусун, өлчөмүн тактоого жардам берет. Бел омурткасындагы диск чуркулары бар бейтаптарды изилдөөдөгү оптималдык алгоритм нейрохирургиялык кийлигишүү жасоодон мурун чечим кабыл алууда бел омурткасынын рентгенографиясынан, жүлүндүн жана омуртка устунунун МРТсынан, жана көрсөтмө болсо магниттик-резонанстык миелографиядан турат.

Негизги сөздөр: Бел омуртка диск чуркусу, диагностика, хирургиялык жана консервативдүү дарылоонун натыйжалары.

РЕЗУЛЬТАТЫ ЛЕЧЕНИЯ ГРЫЖ ПОЯСНИЧНЫХ МЕЖПОЗВОНКОВЫХ ДИСКОВ И КЛИНИКО-НЕВРОЛОГИЧЕСКИЕ АСПЕКТЫ

Л.Х. Келиева, У.А. Каримов, А.А. Каныев, Б.К. Ырысов
Кыргызская государственная медицинская академия им. И.К. Ахунбаева
Кафедра нейрохирургии додипломного и последипломного образования
г. Бишкек, Кыргызская Республика

Резюме. В последнее время наметилась значительная динамика взглядов исследователей и практикующих врачей на вопросы патогенеза, течения, биохимических изменений элементов спинного мозга и связочного аппарата, происходящих при остеохондрозе. Это связано с

новыми возможностями, которые раскрылись благодаря появлению компьютерной томографии (КТ) и магнитно-резонансной томографии (МРТ) в арсенале средств диагностики. С внедрением в практику КТ и МРТ достоверность информации повысилась до 82 - 93%.

Цель исследования: совершенствование диагностики и повышение эффективности хирургического лечения больных с грыжами дисков в поясничном отделе позвоночника путем изучения соотношений клинических проявлений и результатов примененных методов исследования и лечения.

Материал и методы исследования. Работа включает в себя результаты анализа данных комплекса клинических, диагностических обследований и хирургического лечения 120 больных с неврологическими осложнениями грыж поясничных межпозвонковых дисков и получивших стационарное (оперативное – 97 (80,8%) и консервативное – 23 (19,2) больных) в отделениях нейрохирургии.

Результаты. Путем использования высокоинформативного МРТ метода определили зависимость выраженности болевого синдрома и чувствительных расстройств от количества уровней поражения дисков, их локализации в поперечнике позвоночного канала и их размеров. Выраженность болевого синдрома и чувствительных расстройств зависела от количества пролабированных дисков. Причем, чем большее количество межпозвонковых дисков поражено дегенеративно-дистрофическим процессом, тем большая вероятность выраженного и резко выраженного болевого синдрома.

Выводы. Наиболее информативным методом лучевой диагностики дегенеративно-дистрофических процессов в межпозвоночных дисках поясничного отдела позвоночника, является магнитно-резонансная томография, позволяющая выявить количество, локализацию и размеры грыжевых выпячиваний. Оптимальный алгоритм обследования пациентов перед принятием решения о проведении нейрохирургического вмешательства при грыжах поясничных межпозвонковых дисков включает в себя рентгенографию поясничного отдела позвоночника, МРТ спинного мозга и позвоночного столба, и по показаниям магнитно-резонансную миелографию.

Ключевые слова: грыжа поясничных межпозвонковых дисков, диагностика, консервативное и хирургическое лечение.

RESULTS OF TREATMENT OF HERNIATED LUMBAR INTERVERTEBRAL DISCS, CLINICAL AND NEUROLOGICAL ASPECTS

L.H. Kelieva, U.A. Karimov, A.A. Kanyev, B.K. Yrysov
Kyrgyz State Medical Academy named after I.K. Akhunbaev
Department of Neurosurgery for undergraduate and postgraduate education
Bishkek, Kyrgyz Republic

Summary. Recently, there has been a significant trend in the views of researchers and practitioners on the pathogenesis, course, and biochemical changes in the elements of the spinal cord and ligamentous apparatus that occur in osteochondrosis. This is due to the new opportunities that have opened up thanks to the advent of computed tomography (CT) and magnetic resonance imaging (MRI) in the arsenal of diagnostic tools. With the introduction of CT and MRI, the reliability of information increased to 82-93%.

The aim of the study: to improve the diagnosis and increase the effectiveness of surgical treatment of patients with disc hernias in the lumbar spine by studying the relationship of clinical manifestations and the results of the applied research and treatment methods.

Materials and methods. The work includes the results of data analysis of a complex of clinical, diagnostic examinations and surgical treatment of 120 patients with neurological complications of herniated lumbar intervertebral discs and received inpatient (operative - 97 (80,8%) and conservative – 23 (19,2) patients) in neurosurgery departments.

Results. By using a highly informative MRI method, the dependence of the severity of pain

syndrome and sensitive disorders on the number of levels of disc damage, their localization in the diameter of the spinal canal and their size was determined. The severity of pain and sensory disorders depended on the number of prolapsed discs. Moreover, the greater the number of intervertebral discs affected by the degenerative-dystrophic process, the greater the likelihood of a pronounced and pronounced pain syndrome.

Conclusion. The most informative method of radiation diagnosis of degenerative-dystrophic processes in the intervertebral discs of the lumbar spine is magnetic resonance imaging, which allows you to identify the number, location and size of herniated protrusions. The optimal algorithm for examining patients before deciding on neurosurgical intervention for herniated lumbar intervertebral discs includes radiography of the lumbar spine, MRI of the spinal cord and spinal column, and, if indicated, magnetic resonance myelography.

Key words: Lumbar disc herniations, surgical management, management outcome, recurrences.

Актуалдуулугу. Калктын 80% жакыны өз өмүрүндө бир жолу болсо да бел оорусун башынан өткөрөт. Бул дарт кеңири жайылтылгандыгы менен катар эле майыптуулукка алып келет да миллиардаган чыгымдарга учуратат [1-3]. Көпчүлүк учурда бел оорусунун негизги себеби болуп бел омурткалар аралык диск чуркусуна жана остехондрозго алып келүүчү омурткалар аралык дисктердин дегенерациясы саналат. Ошентип, бел омурткалар аралык дисктердин чуркусу (БОДЧ) пайда болуусун эффективдүү түшүнүү, аны туура дарылоо манилүү [4-5]. Бел кемирчектеринин патоморфологиялык субстраты болуп диск чуркусу (арткы, арткы капталдагы, капталдагы, омурткалар аралык, форминалдык) арткы сөөк кырларынын өсүүсү, реактивдүү эпидурит, дисктин бийиктигинин чөгүүсү саналат. Азыркы учурда кеңири жайылган бел омурткаларынын дисктеринин чуркусу неврологиялык симптому майыптыктын оор түрүнө алып келүү менен невропатологдордун, ортопеддердин жана нейрохирургдардын көңүл борборунда болуп жатат [6-8].

Изилдөөнүн максаты. Омуртканын бел-куймулчак бөлүгүндөгү бел омурткалар аралык диск чурку оорусунун ар кандай түрлөрү менен жабыркаган сыркоолорду дарылоонун дифференциалдык жолдорун жана мүмкүнчүлүктөрүн иштеп чыгуу жана баалоо.

Изилдөө материалдары жана ыкмалары. Иш клиникалык комплексте алынган маалыматтарды талдоонун натыйжасын камтыйт. Бел омуртка аралык кемирчек чуркусунун неврологиялык татаалдашкан түрү менен жабыркаган 120 бейтаптын дартын диагностикалык текшерүү жана дарылоо натыйжалары талданган.

Изилдөө объектиси. Илимий иш 2018-2022 жылдырдын аралыгында Кыргыз Республикасынын Саламаттыкты сактоо министрлигинин алдындагы Улуттук госпиталынын нейрохирургия клиникасынын бөлүмдөрүндө диагностикалык кароодон өткөн 120 бейтаптын бел омуртка аралык диск чуркусу дарты менен жабыркаган неврологиялык күчөп кетүүгө кабылган, операциялык жол менен – 97 (80,8%) жана 23 (19,2) консервативдик стационарда дарылануудан өткөн 19 жаштан 72 жашка чейинки бейтаптардын комплекстүү клиникалык талдоосун камтыйт. Эркектердин саны – 72 (60,6%), аялдардыкы – 48 (40,0%) түзгөн.

Изилдөө предмети. Жагдайга карап 47 бейтапта латералдык, 35инде парамедиалдык, ал эми 39унда медиалдык чурку аныкталган. Бул операция учурунда тастыкталган (1-сүрөт).

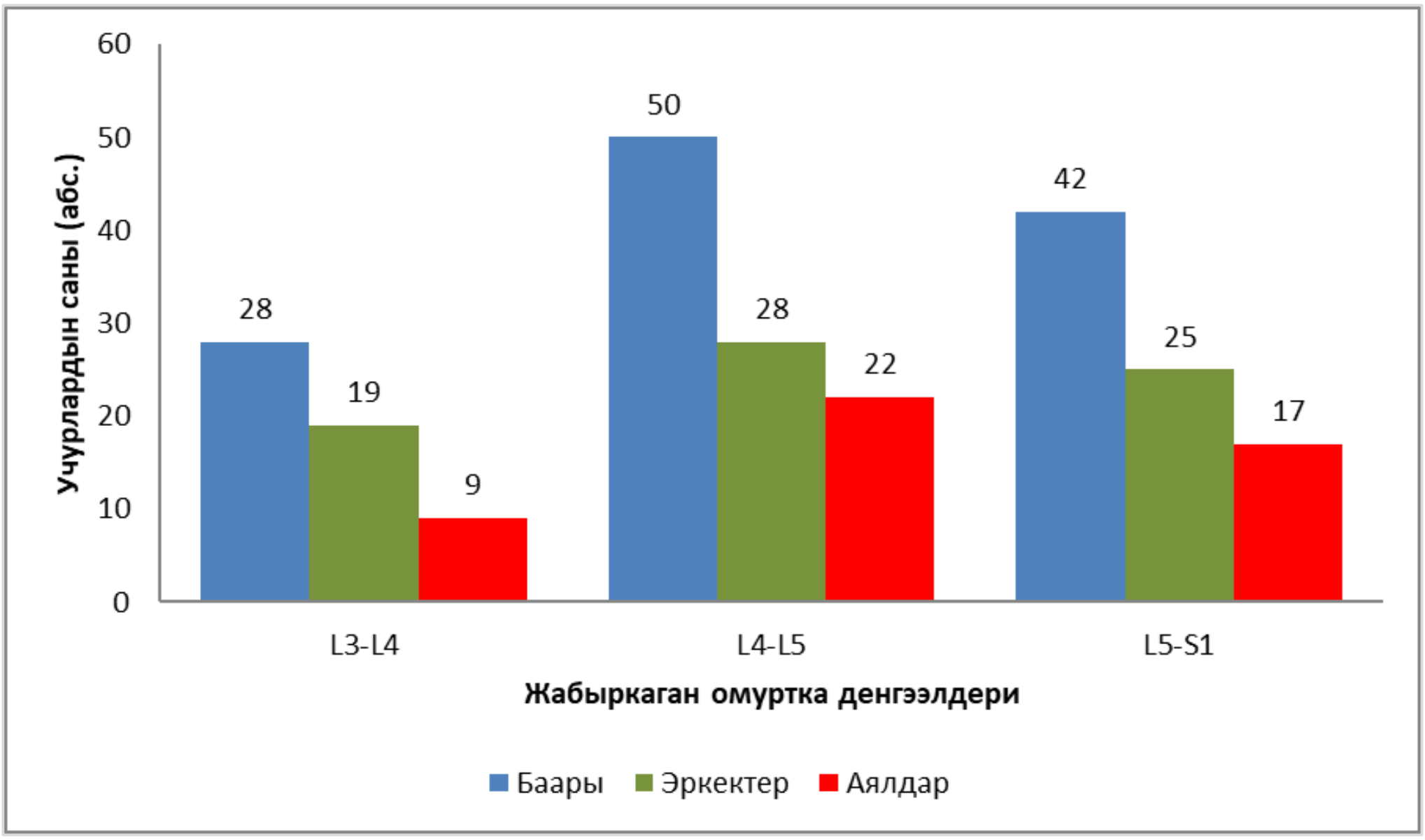

1-сүрөт. Бейтаптардын жабыркаган омурткалар денгээлдери боюнча бөлүнүшү.

Эркектерде да аялдарда да L4 менен L5 омурткалар ортосу дартка көбүрөөк чалдыккан. Бейтаптарды текшерүү стандарттык клиникалык ыкма менен жүргүзүлүп, бул этаптын аякташы менен ошол же кошумча диагностикалык ыкмаларды пайдалануу боюнча көрсөткүчтөр түзүлгөн.

Натыйжалар. *Бел омурткалар аралык диск чуркусунун диагностикасы.* Бейтаптардын жынысы, жашы, оорунун узактыгы, сандык рейтингдик шкаласы, диск аралык чуркунун саны, диск аралык чуркунун таасири (протрузия же экструзия, бут булчуңдарынын алсыздыгы, дарылоонун ыкмасы (консервативдүү же хирургиялык) жана клиникалык жыйынтык (сакайды же жылыш жок) изилдөөгө алынды (1-таблица).

Таблица 1 - Диск чуркусунун медиалдык жана латералдык өзгөчөлүктөрүн радиологиялык жана клиникалык салыштыруу

Параметри		**Латералдык чуркусу**	**Медиалдык чурку**	**P**
Жашы		54,3±13,4	45,5±12,1	<0,001
Жынысы	эркектер	17	52	0,6
	аялдар	11	40	
Оорунун узактыгы		6,8±1,0	7,6±1,2	0,181
Басымдуу оору	аксиалдык	9	43	
	иррадиациялык	19	49	<0,001
СРШ дарыланганга чейин		8,4±10,3	7,2±8,6	0,288
Диск чуркусунун саны	1	9	63	<0,001
	2	9	20	
	3	8	8	
	4	2	1	
Диск чуркусунун ордугу	протрузия	20	78	
	экструзия	8	14	0,486
Бут булчуңдарынын алсыздыгы	бар	14	49	
	жок	10	43	0,531
Дарылоо ыкмасы	консервативдүү	14	42	0,793
	хирургиялык	14	50	
Дарылоонун жыйынтыгы	сакайды	19	65	0,036
	жылыш жок	9	27	

*Кыскартуу: *СРШ – сандык рейтинг шкаласы.*

Дарылоонун ыкмасына жараша консервативдүү дарылануу жана хирургиялык дарылоо колдонулган. Клиникалык натыйжанын ийгиликтүүлүгү дарылангaнга чейинки СРШ 12 айга чейинки убакыт аралыгында салыштырылган СРШ көрсөткүчү 50% дан ашык болгон. Бул маалыматтар медиалдык жана латералдык диск чуркусу менен жабыркаган бейтаптардын топторун салыштыруудан келип чыккан.

Мындан сырткары жалпысынан консервативдүү жана хирургиялык дарылоо топторундагы клиникалык жалпы натыйжалар салыштырылган. 120 бейтаптын ичинен латералдык топко 28 (23,3%) бейтап, а медиалдык топко – 92 (76,7%) бейтап кирген. Латералдык топтогулардын жашы медиалдык топтогуларга караганда улуураак болгон. Медиалдык топтогуларга караганда латералдык топтогулардын бел омурткалар аралык диск чуркусунун даражасы жана бутунун оруусу жогору болгон. Бирок топтордун ортосунда жыныстык өзгөчөлүк, оорунун белгилеринин узактыгы, бел омурткалар аралык диск чуркусунун оордугунда, бут булчуңдарынын алсыздыгында олуттуу айырмачылыктар байкалган эмес. Хирургиялык кийлигишүүгө кабылган эки топтун ортосунда олуттуу айырма болгон эмес.

Консервативдик жана хирургиялык дарылоонун кичи топторунда латералдык тобу медиалдык топко караганда начар жыйынтыктарга ээ болгон, бирок статистикалык жактан маанилүү болгон эмес. Анткени медиалдык диск чуркусунан жабыркаган бейтаптарга караганда латералдык диск чуркусу менен жабыркаган бейтаптардын жашы улгайып калгандыктан аларда буттун оорусу көбүрөөк сезилген. Медиалдык диск чуркусуна караганда латералдык диск чуркусу башка көптөгөн диск чуркуларын дырылоодогу клиникалык начарлоосу менен көбүрөөк байланыштуу.

Бирок медиалдык топтогуларга караганда латералык топтогулардын дарылоодон кийинки оорусунун басаңдаганы бир кыйла төмөн болгон, ал 2-таблицада көрсөтүлгөн.

Таблица 2 – Латералдык жана медиалдык диск чуркусун дарылоонун ыкмалары боюнча клиникалык натыйжаларды салыштыруу

Параметрлери		**Латералдык чурку**	**Медиалдык чурку**	**P**
Консервативдик	жакшыруу	9	30	0,151
	натыйжа жок	5	12	
Хирургиялык	жакшыруу	9	28	0,13
	натыйжа жок	5	22	
Жалпы		28	92	

Бел омурткалар аралык диск чуркусунун клиникалык жана интраоперациялык белгилеринин 1,5 Тесла магниттик-резонансттык томографиясындагы корреляциясы. Изилдөөнүн бул бөлүмүнүн максаты бел омуртка аралык диск чуркусу менен ооруган бейтаптардын МРТ-сканерлөөсүнүн корреляциясын аныктоо болгон.

МРТнын жыйынтыгы өз ичине пролапстын деңгээлин, абалын (медиалдык, парамедиандык, фораминалдык жана экстрафорамиалдык), түрүн (чыгып калуу, экструзия жана секвестрация), миграция (жогорку жана төмөнкү), жогорку интенсивдүү зоналары, капталынын кирип кетиши жана фораминалдык стеноз (бел омурткасынын дуралдык баштыгынын кысылышы), нерв тамырларынын басылуусун камтыйт.

Бейтаптардын абалын баалоо үчүн колдонулган клиникалык критерийлер, бел омурткасынын диск чуркусунун иррадиациялык ылдыйкы бөлүгүнүн оорусу, белгилүү дерматоманын аймагындагы радикулярдык оорусу, нерв тамырынын чыңалуусун аныктоо үчүн (Ласег симптому) түз бутту көтөрүү тести, басуунун бузулушу жана неврологиялык жетишсиздиктин өөрчүүсү. Бул дарттын белгилери байкалган бейтаптарга ачык дискэктомия ыкмасы менен операция жасалат. Интраоперациялык маалыматтар фрагменттин жайгашышына, миграциясына, шакекченин жарылышына, фораминалдык стенозго жана капталынын кирип кетишине байланыштуу. Андан кийин байкоолор МРТ изилдөөнүн жыйынтыгы менен салыштырылган.

Дисктин түшүүсү “клиникалык мааниге ээ болгон” клиникалык жыйынтыктар (мисалы, оң же сол буттун оорусу жана оорунун дерматомдор, монотомдор боюнча таралышы) МРТнын жыйынтыктары менен туура корреляцияланган. Жалпысынан алганда бейтаптарды тыкыр текшерүүдөн өткөргөндөн кийин 51 учур клиникалык жактан маанилүү деп эсептелген. Бейтаптарга ачык дискэктомия жасалган. Клиникалык мааниге ээ болгон 56 деңгээл аныкталгандан кийин, 51инде жабыркаган диск симптомдуу болгон, ал эми калган бешинде болсо симптомдор байкалган эмес.

Жабыркаган дискти аныктоодо МРТ өтө сезимтал тест болгону менен ал жогорку спецификалуу деп эсептелбейт. Бардык деңгээлдер туура аныкталган жана бир да туура эмес аныктама берилген эмес.

МРТ сканерлөөдө омуртка аралык дисктердеги 51 пропластын жайгашкан жери жана операциялык деңгээлдери изилденген. Жалпысынан 33 парамедиандык, 14 медиалдык жана 4 фораминалдык диск чуркусу аныкталган. Алардын ичинен 28 (85%), 6 (43%) жана 3 (75%) тиешелүүлүгүнө жараша оң Ласег симптому менен байланышкан.

Ошентип, Ласег симптому (15°дан 75° бурч) 37 бейтапта аныкталды. Логистикалык регрессия анализи статистикалык жактан омуртка аралык деңгээлдерин маанилүү катары талдап чыккан жок. 24 бейтапта неврологиялык жетишсиздик байкалган. Алардын 13нүн булчуң күчү 4 баллга, 8нин булчуң күчү 3 баллга, ал эми 1 баллга үчөөнүн булчуң күчү бааланган. Бардык симптомдор тамыр тартылышы менен өтө тыгыз байланышта болгон [9-11]. Омуртка аралык дисктин пролапсы жайгашкан жеринде неврологиялык жетишсиздик менен статистикалык маанилүү байланышты көрсөткөн эмес: 42,4%, 50% жана 75% парамедиандык, постеромедиалдык жана формалдуу пролапс тиешелүүлүгүнө жараша, кандайдыр бир кыймыл алсыздыгын көрсөткөн (3-таблица).

Таблица 3 – Неврологиялык дефицит жана МРТ табылгалары менен айкалышы

МРТ табылгалар	Субтип	Ыктымалдык катышы (95%)	p
Жайгашуусу	борбордук	0,5625 (0,125-2,517)	СМЭ
	параборбордук	0,6049 (0,225-1,625)	СМЭ
Деңгээли		0,6604 (0,192-2,326)	СМЭ
Миграциясы		0,7225 (0,289-1,800)	СМЭ
Стенозу	бар	3,3058 (1,167-0,514)	0,022
	жок	0,1375 (0,03-0,514)	0,001
Тиби		2,78 (0,663-11,623)	СМЭ

Кыскартуу: ЫК – ыктымалдык катышы; ИА – ишеним аралыгы; СМЭ – статистикалык мааниге ээ эмес.

Талкуулоо. Үч бейтаптын кадам шилтешинде кыйынчылык жаралып, солкулдаткан катуу жан чыдагыс ооруну башынан өткөрүшкөн (Визуалдык аналог шкаласы боюнча 10 балл) жана аларда омурткалардын диск деңгээли так болгон [12-14]. Логистикалык регрессиялык анализдин жардамы менен оорулардын жайгашкан жери, миграция масштабы, стенозу жана узактыгы сыяктуу ар кандай МРТ өзгөрмөлөрдүн байланышын жана алардын неврологиялык жетишсиздик менен байланышынын клиникалык маанисин аныктадык. МРТ көзөмөлдөө аркылуу нерв тамырынын компрессиясы жана неврологиялык дефициттин ортосунда статистикалык маанилүү байланыш (p=0,02) табылган.

Протрузия (n=28), экструзия (n=19) жана (n=4) неврологиялык дефицитке таасирин тийгизген эмес, бирок бут оорусу үчүн ВАШ упайлары дискке караганда жогору болгон (орточо маани: 8 чыгуу үчүн, 8,8 экструзия жана 9,2 секвестр үчүн). Жогорку жана төмөнкү миграция клиникалык натыйжаларга эч кандай таасирин тийгизген жок жана МРТ сканерлөө ар бир учурдун интраоперациялык жайгашуусун жана диск чуркусунун фрагменттик чоңдук даражасын так аныктоону камсыздады.

16 бейтапта (32%) МРТ сүрөтүндө жогорку интенсивдүүлүк аймагы табылган, андай айланма дефект болгон жерди T2 сигналы тастыктайт. Клиникалык жактан бул бейтаптар кайра ВАШ 4,4 +/- + 1,04 менен башка бейтаптарга салыштырмалуу белдин оорушунун (6,6 + 2,12) жана буттун оорушу (8,8) үчүн ВАШ упайлары жогору болгон; бут 8,6 жана жогорку интенсивдүү зонасы жок бейтаптардын бел оорусу үчүн ВАШ статистикалык жактан маанилүү деп табылган (p=0.001) интраоперациялык айланма кемтиги 10 учурда аныкталган. 4-таблицада изилденген параметрлер түрүнө жараша интраоперациялык корреляциянын маалыматтары көрсөтүлгөн.

Таблица 4 – МРТдагы жана интраоперациялык табылгалар

МРТ табылгалар	Интраоперациалык корреляциясы
Жайгашуусу	толук
Баскычы	сезимталдыгы 100%, спецификалуулугу 94,9%
Деңгээли	толук
Миграция	толук

Стеноз	так
Тип	толук
ЖИА	62,5% идентификацияланган

Кыскартуу: ЖИА – жогорку интенсивдүүлүк аймагы.

Аныкталган жыйынтыктардын бардыгын эле клиникалык мааниге ээ деп айтууга болбойт. Качан гана клиникалык маалыматтар МРТ жыйынтыктары менен туура келип омуртканын диск бөлүгүндөгү оорунун генератору жана себеби аныкталгандан кийин операция тууралуу чечимдер кабыл алынган [15].

Эгерде каралып жаткан гипотеза четке кагылса бул изилдөөнүн натыйжалары учурдагы көрсөтмөлөрдү сарамжалдуу пайдаланууга алып келет. Эгерде консервативдүү дарылоонун гипотезасына ылайык бул ыкма 6-12 жумадан кийин хирургиялык кийлигишүүгө караганда экономикалык жактан эффективдүү болсо, анда операциянын мөөнөтү боюнча учурдагы сунуштарды кайрадан карап чыгуу керек.

Ошентип, клиникалык жактан алып караганда 1,5 Тесла МРТ сезимталдыгы 100% жана спецификалдуулугу 94,9% түзөт деген жыйынтыкка келүүгө болот. МРТ натыйжалары интраоперациялык өзгөчөлүктөр менен тыгыз байланышта жана дискэктомияны пландадаштырууда минималдуу инвазиялык мүмкүнчүлүктү колдонуу үчүн эң сонун курал боло алат (эндоскопиялык дискэктомия жана түтүк жардамы менен дискэктомия).

Медиалдык диск чуркусунан жабыркаган бейтаптарга караганда латералдык диск чуркусу менен жабыркаган бел оорусунун бутка берилүүсү көбүрөөк сезилген. Латералдык диск чуркусу медиалдык диск чуркусуна караганда клиникалык жактан ийгиликсиз көптөгөн диск чуркулары менен коштолгон. МРТ натыйжалары интраоперациялык өзгөчөлүктөр менен тыгыз байланышта жана минималдуу мүмкүнчүлүктү колдонуу менен дискэктомияны пландаштырууда эң сонун курал катары кызмат кыла алат (эндоскопия жана түтүктүн жардамы мене дискэктомия).

Корутунду. Консервативдүү терапияга салыштырмалуу, хирургиялык дарылоо бел омуртка аралык диск чуркусу менен ооруган бейтаптарда белдин ооруу белгилерин тезирээк басандаткан, бирок убакыттын өтүшү менен консервативдүү дарылоодон артыкчылыгы байкалган эмес. Омурткалар аралык диск чуркусун хирургиялык дарылоонун эндоскопиялык ыкмалары салттуу хирургиялык дарылоо ыкмаларына караганда бир катар артыкчылыктарга ээ: ткандардын хирургиялык жаракаттануусун, операциянын көлөмүн эффективдүү азайтат, хирургиялык жана операциядан кийинки татаалдашуулардын жыштыгын кыскартат.

Адабияттар

1. *Алексанян М.М., Хейло А.Л., Микаелян К.П., Гемджян Э.Г., Аганесов А.Г. Микрохирургическая дискэктомия в поясничном отделе позвоночника: эффективность, болевой синдром, фактор ожирения. Хирургия позвоночника. 2018;15(1):42-48. https://doi.org/10.14531/ss2018.1.42-48*
2. *Байков Е.С., Крутько А.В. Грыжи межпозвонковых дисков с интрадуральной миграцией их фрагментов. Хирургия позвоночника. 2016;13(4):73-77. https://doi.org/10.14531/ss2016.4.73-77*
3. *Берген Т.А., Месропян Н.А., Смагина А.В. Магнитно-резонансная томография при дегенеративных изменениях поясничного отдела позвоночника: современное состояние вопроса. Вопросы нейрохирургии им. Н.Н. Бурденко. 2019;83(4):104-112.*
4. *Бывальцев В.А., Калинин А.А., Коновалов Н.А. Минимально инвазивная хирургия позвоночника: этапы развития. Журнал Вопросы нейрохирургии им. Н.Н. Бурденко. 2019;83(5):92-100.*
5. *Ырысов К.Б., Келиева Л.Х., Каныев А.А., Каримов У.А. Методы нейровизуализации при грыжах поясничных межпозвонковых дисков. Вестник КГМА им. И.К. Ахунбаева. 2022;1:53-60. https://doi.org/10.54890/1694-6405_2022_1_53*
6. *Джумабеков С.А., Усенов А.С. Микрохирургическая декомпрессия поясничного отдела позвоночника при грыжах диска. Хирургия Кыргызстана. 1998;3: 25-30.*
7. *Мамытов М.М., Ырысов К.Б., Турганбаев Б.Ж., Сейдельдаев А.Ж. Эндоскопическая поясничная дискэктомия: первые результаты и перспективы. Вестник КГМА им. И.К. Ахунбаева. 2015;3(1):19-22.*
8. *Мамытов М.М., Эстемесов К.Э., Дюшеев Б.Д., Ырысов К.Б. Дифференцированный подход к анализу и оценке результатов хирургического лечения грыж поясничных межпозвонковых дисков различными доступами за период с 2015 по 2020 годы. Здравоохранение Кыргызстана. 2004;1:91-98.*

9. *Ырысов К.Б. Нейрохирургическое лечение грыж поясничных межпозвонковых дисков. Бишкек: Алтын тамга; 2009. 108 с.*
10. *Thackeray A, Fritz JM, Lurie JD, Zhao W, Weinstein JN. Nonsurgical treatment choices by individuals with lumbar intervertebral disc herniation in the United States: associations with long-term outcomes. Am J Phys Med Rehabil. 2017;96(8):557–564. https://doi.org/10.1097/PHM.0000000000000685*
11. *Ташибеков Ж.Т., Ырысов К.Б. Результаты примененных методов хирургического лечения позвоночно-спинномозговой травмы. Вестник КГМА им. И.К. Ахунбаева. 2022;4:69-79. https://doi.org/10.54890/1694-6405_2022_4_69*
12. *Riesenburger RI., David CA. Lumbar microdiscectomy and microendoscopic discectomy. Minim. Invasive Ther Allied Technol. 2006;15(5):267–270. https://doi.org/10.1080/13645700600958432*
13. *Gugliotta M, da Costa BR, Dabis E, et al. Surgical versus conservative treatment for lumbar disc herniation: a prospective cohort study. BMJ Open. 2016;6(12):e012938. Published 2016 Dec 21. https://doi.org/10.1136/bmjopen-2016-012938*
14. *Weinstein JN, Lurie JD, Tosteson TD, Skinner JS, Hanscom B, Tosteson AN, et al. Surgical vs nonoperative treatment for lumbar disk herniation: the Spine Patient Outcomes Research Trial (SPORT) observational cohort. JAMA. 2006;296(20):2451–2459. https://doi.org/10.1001/jama.296.20.2451*
15. *Yrysov KB. Surgery for Lumbar Disc Herniation: Results in 114 Patients. 10th Asian Congress of Neurological Surgeons, September 9-12, 2014. Astana; 2014:22.*

Цититалоо үчүн

Келиева Л.Х., Каримов У.А., Каныев А.А., Ырысов Б.К. Бел омурткалар аралык диск чуркуларын дарылоонун натыйжалары жана клиникалык-неврологиялык аспектилери. Евразиялык саламаттыкты сактоо журналы. 2024;3:80-87. https://doi.org/10.54890/1694-8882-2024-3-80

Сведения об авторах

Келиева Лалита Хамзатовна – аспирант кафедры нейрохирургии додипломного и последипломного образования КГМА им. И.К. Ахунбаева, г. Бишкек, Кыргызская Республика. E-mail: lolka@mail.ru

Каримов Улан Абдиллаевич – аспирант кафедры нейрохирургии додипломного и последипломного образования КГМА им. И.К. Ахунбаева, г. Бишкек, Кыргызская Республика. E-mail: ulan.karimov@gmail.com

Каныев Алимбек Амирбекович – ассистент кафедры нейрохирургии додипломного и последипломного образования КГМА им. И.К. Ахунбаева, г. Бишкек, Кыргызская Республика. E-mail::alimbek.kanyev@gmail.com

Ырысов Бексултан Кенешбекович – ассистент кафедры нейрохирургии додипломного и последипломного образования КГМА им. И.К. Ахунбаева, г. Бишкек, Кыргызская Республика. E-mail: bexultan@yahoo.com.