

РЕЗУЛЬТАТЫ ДЕКОМПРЕССИВНОЙ ТРЕПАНАЦИИ ПРИ ТЯЖЕЛОЙ ЧЕРЕПНО-МОЗГОВОЙ ТРАВМЕ

А.Т. Бакасов¹, Б.К. Ырысов², А.Б. Идирисов³, О.М. Артыков²

¹Ошская городская клиническая больница
г. Ош, Кыргызская Республика

²Кыргызская государственная медицинская академия имени И.К. Ахунбаева
Кафедра нейрохирургии додипломного и последипломного образования
г. Бишкек, Кыргызская Республика

³Жалал-Абадская областная клиническая больница
г. Жалал-Абад, Кыргызская Республика

Резюме. *Цель работы:* улучшение результатов лечения больных с тяжелой черепно-мозговой травмой путем усовершенствования и определения оптимальной техники декомпрессивной трепанации черепа, обоснования дифференцированных показаний к ее применению и изучения послеоперационной динамики.

Материал и методы. Представлен анализ результатов лечения 107 больных (мужчин 89, женщин 18) с тяжелой черепно-мозговой травмой. Возраст пострадавших колебался от 16 до 84 лет. Средний возраст пациентов был $42,7 \pm 5,8$ лет. Всем больным произведена декомпрессивная трепанация черепа.

Результаты. Впервые в Кыргызской Республике проведено проспективное рандомизированное исследование, посвященное вопросу использования метода декомпрессивной трепанации черепа у пострадавших с травматическими внутримозговыми гематомами и очагамишиба мозга. Уточнены показания и противопоказания к применению декомпрессивной трепанации черепа у пострадавших с тяжелой ЧМТ при наличии отека мозга. Определены факторы риска развития неблагоприятного исхода у пострадавших с тяжелой ЧМТ после декомпрессивной трепанации черепа.

Ключевые слова: травматическое сдавление головного мозга, субдуральная гематома, эпидуральная гематома, внутримозговая гематома, декомпрессивная трепанация черепа.

ООР БАШ МЭЭ ЖАРАКАТЫНДАГЫ ДЕКОМПРЕССИЯЛЫК ТРЕПАНАЦИЯНЫН НАТЫЙЖАЛАРЫ

А.Т. Бакасов¹, Б.К. Ырысов², А.Б. Идирисов³, О.М. Артыков²

¹Ош шаардык клиникалык ооруканасы
Ош ш., Кыргыз Республикасы

²И.К. Ахунбаев атындагы Кыргыз мамлекеттик медициналык академиясы
Дипломго чейинки жана дипломдон кийинки нейрохирургия кафедрасы
Бишкек ш., Кыргыз Республикасы

³Жалал-Абад областтык клиникалык ооруканасы
Жалал-Абад ш., Кыргыз Республикасы

Резюме. *Изилдөө максаты:* декомпрессиялык трепанацияны өөрчүтүү жана оптималдык техникасын тактоо, аны колдонуунун дифференциялык көрсөтмөлөрүн негиздөө жана операциядан кийинки динамиканы изилдөө жолу менен оор баш-сөөк мээ жаракатынан жабыркаган бейтаптарды дарылоо натыйжаларын жакшыртуу.

Изилдөө материалы жана ыкмалары. Баш мээнин оор жарааттык кысылуусунан жабыркаган 170 бейтаптардын (эркектер - 89, аялдар - 18) дарылоо натыйжаларына сереп

жасалган. Жабыркагандардын жаш курагы 16 дан 84 жашка чейин. Бейтаптардын орточо курагы $42,78 \pm 5,8$ жашты түздү. Декомпрессивдик баш-сөөк трепанациясы бейтаптардын баардыгына жасалды.

Изилдөөнүн натыйжалары. Алгачкы жолу Кыргыз Республикасында баш-сөөк ичиндеги гематомалары жана мээнин эзилүү очоктору бар бейтаптардагы декомпрессиялык трепанация ыкмасын колдонууга арналган проспективдүү рандомизацияланган изилдөө жүргүзүлгөн. Мээнин шишүүсү менен коштолгон оор баш мээ жаракатында декомпрессиялык трепанацияны колдонуунун көрсөтмөлөрү жана каршы көрсөтмөлөрү такталган. Декомпрессиялык трепанациядан кийин оор баш мээ жаракаты бар бейтаптарда жагымсыз акыбеттерге алып келүүчү тобокел факторлор аныкталган.

Негизги сөздөр: баш мээнин оор жарааттык кысылуусу, эпидуралдык гематома, субдуралдык гематома, мээ ичиндеги гематома, декомпрессивдик баш-сөөк трепанациясы.

RESULTS OF DECOMPRESSIVE TREPANATION IN SEVERE TRAUMATIC BRAIN INJURY

A.T. Bakasov¹, B.K. Yrysov², A.B. Idirisov³, O.M. Artykov²

¹Osh city clinical hospital
Osh, Kyrgyz Republic

²Kyrgyz State Medical Academy named after I.K. Akhunbaev
Department of Neurosurgery for undergraduate and postgraduate education
Bishkek, Kyrgyz Republic

³Jalal-Abad regional clinical hospital
Jalal-Abad, Kyrgyz Republic

Summary. Objective. Improving the results of treatment of patients with severe traumatic brain injury by improving and determining the optimal technique of decompressive trepanation of the skull, substantiating differentiated indications for its use and studying postoperative dynamics.

Material and methods. The analysis of management results of 107 patients (89 men, 18 women) with severe traumatic brain injury was presented. The age of the victims ranged from 16 to 84 years. The average age of the patients was 42.7 ± 5.8 years. Decompressive trepanation of the skull was performed in all patients.

Results. For the first time in the Kyrgyz Republic, a prospective randomized study was conducted on the use of the method of decompressive trepanation of the skull in victims with traumatic intracranial hematomas and foci of brain injury. The indications and contraindications to the use of decompressive trepanation of the skull in patients with severe TBI in the presence of cerebral edema have been clarified. Risk factors for the development of an unfavorable outcome in patients with severe TBI after decompressive trepanation of the skull were determined.

Key words: traumatic compression of the brain, subdural hematoma, epidural hematoma, intracerebral hematoma, decompressive trepanation of the skull.

Введение. В неотложной нейрохирургии декомпрессивную трепанацию черепа производят при остром пролабировании мозга, его нарастающем отеке и дислокации, при большой вероятности развития этих процессов после удаления больших (более 100 мл) травматических “оболочечных” гематом, больших внутримозговых гематом травматического и нетравматического генеза, при наличии массивных участков ушиба-размозжения мозга и особенно при сочетаниях

интракраниальных травматических гематом с очагами ушиба мозга - патологии, провоцирующей бурное развитие отека мозга с последующей дислокацией и сдавлением его ствола [1-3]. Декомпрессивная трепанация черепа (ДТЧ) является одним из методов, способствующих уменьшению внутричерепного давления и соответственно улучшению функционального состояния мозга. Поэтому увеличение внутричерепного объема (после удаления патологического очага или при

неполном его удалении) способствует профилактике или снижению ишемических процессов в стволе мозга. О положительном клиническом эффекте увеличения объема черепа писали не только основатель метода ДТЧ Н. Cushing [Cushing H., 1908], но и Мюллер, Горслей, Пуссеп, Борхард, Краузе и многие современные авторы на основании экспериментальных данных и клинических наблюдений [4-6].

Целью выполнения ДТЧ является увеличение объема черепа, благодаря чему снижается внутричерепное давление, поэтому она должна быть выполнена так, чтобы в месте ее наложения не было препятствий (кости, твердой мозговой оболочки) к относительно свободному выпячиванию содержимого черепа [7-9].

Таким образом, ДТЧ состоит из двух основных моментов: наложения окна в костях черепа (резекционная трепанация) и вскрытия твердой мозговой оболочки (ТМО). Выделяют также краниэктомию, гемикраниэктомию и циркулярную краниотомию. Все эти операции сопровождаются вскрытием ТМО. К сожалению, в настоящее время в литературе довольно часто встречаются определения ДТЧ, противоречащие ее смыслу [10-12]. Это не только вводит в заблуждение, но и дезориентирует практического

нейрохирурга относительно технического выполнения оперативного вмешательства и вместо истинной ДТЧ может быть выполнена пластическая, не декомпрессивная трепанация, которая клинически определяемого декомпрессивного эффекта не даст, а в ряде случаев может и ухудшить состояние оперируемого [13]. В литературе мало указаний на факторы, влияющие на течение и исход травматических внутричерепных гематом. Данное исследование направлено на изучение исходов и причин летальности, факторов риска у послеоперационных больных после ДТЧ [14-16].

Цель работы: улучшение результатов лечения больных с тяжелой черепно-мозговой травмой путем усовершенствования и определения оптимальной техники декомпрессивной трепанации черепа, обоснования дифференцированных показаний к ее применению и изучения послеоперационной динамики.

Материал и методы исследования. Нами анализированы данные 107 больных с тяжелой черепно-мозговой травмой за период с 2017 по 2022 гг. и оперированных в отделениях нейрохирургии Ошской межобластной объединенной клинической больницы и Ошской городской клинической больницы (табл.1).

Таблица 1 – Распределение больных по возрасту и полу

Пол	Возраст (в годах)				Всего	
	до 20	21-40	41-60	61 и >	абс.	P±m%
Мужчины	15	30	26	18	89	83,2 ±2,8
Женщины	2	6	8	2	18	16,8 ±1,5
Итого	абс.	17	36	34	107	100,0
	P±m%	15,9 ±1,3	33,6±2,7	31,8±3,3		18,7±2,4

Объект исследования. 170 больных с тяжелой черепно-мозговой травмой (мужчин – 89, женщин – 18). Наиболее часто травматические внутричерепные гематомы отмечались у лиц молодого и среднего возраста и чаще у мужчин (36-33,6% и 34-31,8% из 107 наблюдений соответственно). Значительно реже, травматические внутричерепные гематомы отмечены в возрасте до 20 лет (17-15,9% больных) и старше 61 года (20-18,7% наблюдений). В нашем исследовании было 89 (83,2%) мужчин и 18 (16,8%) женщин (p<0,05). Средний возраст больных колебался от 16 до 84 лет и составлял 42,7±5,8 лет.

Предмет исследования. Технические стороны декомпрессивной трепанации черепа, преимущества и недостатки, исходы и динамика при хирургическом лечении больных с тяжелой черепно-мозговой травмой. Острые и подострые травматические внутричерепные гематомы более

часто встречались при бытовом (41 больных – 38,3%) и транспортном (38 больных – 35,5%) травматизме (p<0,05). По линии скорой помощи доставлено в стационар 78 больных (72,9%), а остальные попутным транспортом. Из 107 поступивших у 27 (25,2%) травма была получена в состоянии алкогольного опьянения.

Статистическая обработка материала. Статистический анализ проводили с использованием компьютерного статистического пакета SPSS v. 21 для Windows. Вариации p<0,05 были рассмотрены как статистически значимые.

Результаты. По дизайну это описательное обсервационное исследование пациентов с тяжелой черепно-мозговой травмой, которым в период с февраля 2017 г. по февраль 2022 г. проводилось выполнение декомпрессивной трепанации черепа в качестве основного метода лечения.

Исходы лечения пациентов оценивали по шкале исходов Глазго (ШИГ). На основе оценки

ШИГ была создана дихотомическая переменная, разделенная на «благоприятные» (ШИГ 4 или 5) и «неблагоприятные» (ШИГ 1-3) группы. Использовалась классическая шкала (1 = смерть, 2 = вегетативное состояние, 3 = тяжелая инвалидность, 4 = умеренная инвалидность и 5 = хорошее восстановление).

Мы включили в исследование только тех пациентов, которым была произведена декомпрессивная трепанация черепа. Дополнительные критерии включали возраст ≥ 16 лет, тяжелую травму головы (оценка по шкале комы Глазго ≤ 8 по прибытии или сокращенная шкала травмы головы ≥ 3) и диагностические коды МКБ-10 от S-00 до S-09 или от T-00 до T-14.

Техника ранней декомпрессивной трепанации черепа заключалась в декомпрессии с

полушарной краниэтомией размером более 12x12 см без закрытия твердой мозговой оболочки. Хирургические критерии для процедуры включали: облитерацию базальных цистерн, смещение срединных структур головного мозга > 5 мм, острая субдуральная гематома шире 1 см, эпидуральные гематомы объемом > 30 см³ или внутримозговое кровоизлияние > 50 см³ в объеме.

После операции благоприятный клинический исход (ШИГ 4-5) был отмечен у 70 пациентов (65,4%), тогда как неблагоприятный клинический исход (ШИГ 1-3) был у 37 пациентов (34,6%) ($P = 0,0001$). Из 37 пациентов с неблагоприятным исходом летальность (ШИГ = 1) наблюдалась у 27 с общим показателем 25,2%. Клинические и демографические характеристики обеих групп описаны в таблице 2.

Таблица 2 – Распределение больных по исходам тяжелой черепно-мозговой травмы

Параметры	ШИГ		P<0,05
	Благоприятный (n=70)	Неблагоприятный (n=37)	
Пол			
Мужчины	58 (82,9)	31 (83,8)	0,6655
Женщины	12 (17,1)	6 (16,2)	
Возраст (лет)			
Средний возраст \pm СО	36,5 \pm 16,4	38,3 \pm 17,2	0,3235
Колебание	16-79	16-84	
ШКГ			
Среднее \pm СО	6,4 \pm 1,98	4,75 \pm 1,7	0,0001
Injury Severity Score			
Среднее \pm СО	12,6 \pm 4,5	40,7 \pm 15,8	0,0001
Вид травмы			
Закрытая	64 (91,4)	17 (45,9)	
Проникающая	6 (8,6)	20 (54,1)	0,0001

Факторами, которые были связаны с неблагоприятным неврологическим исходом, были следующие: баллы тяжести травмы ISS (Injury Severity Score) $> 35,6$ (95% доверительный интервал [ДИ], 35,6–45,8), субдуральная гематома на первой КТ, закрытые базальные цистерны и отсутствие реакции зрачков на свет.

Анализ клинических, демографических и визуализационных переменных проводился для пациентов, перенесших тяжелую черепно-мозговую травму и подвергнутых

декомпрессивной трепанации черепа. Были включены такие переменные, как оценка по шкале комы Глазго (ШКГ), тип травмы, тяжесть травмы, результаты компьютерной томографии, включая наличие гематомы, смещение срединных структур головного мозга и сдавление базальных цистерн. Средняя продолжительность пребывания в отделении интенсивной терапии для пациентов с благоприятным ШИГ (4-5) составила 12,96 \pm 2,67 дня, в то время как группа с неблагоприятным ШИГ (1-3) провела в среднем 26,71 \pm 5,35 дня ($P = 0,0002$) (табл. 3).

Таблица 3 – Распределение больных по клинико-радиологическим характеристикам

Параметры	ШИГ		P<0,05
	Благоприятный (n=70)	Неблагоприятный (n=37)	
Базальные цистерны			
открыты	29 (41,4)	6 (16,2)	0,0070
закрыты	19 (27,2)	23 (62,2)	0,7410
частично открыты	22 (31,4)	8 (21,6)	0,1984
Смещение срединных структур			
<0,5 см	47 (67,1)	12 (32,4)	0,0001
>0,5 см	23 (32,9)	25 (67,6)	0,3345
Основной диагноз			
Эпидуральная гематома	11 (15,7)	6 (16,2)	0,1193
Субдуральная гематома	33 (47,2)	20 (54,1)	0,0052
Субарахноидальное кровоизлияние	14 (20)	6 (16,2)	0,2025
Внутрижелудочковое кровоизлияние	11 (15,7)	3 (8,1)	0,0222
Ушиб мозга	1 (1,4)	2 (5,4)	СН
Зрачки			
реагируют	49 (70)	13 (35,1)	0,0001
не реагируют	21 (30)	24 (64,9)	0,6183
Исход			
живы	70 (100)	10 (27,0)	0,0001
умерли	0 (0)	27 (73,0)	

Примечание: СН – статистически незначимо.

Нами проведено сравнение различий между декомпрессивной трепанацией черепа с массивной эвакуацией и без нее у пациентов с тяжелой черепно-мозговой травмой. Пятьдесят один (47,7%) из 107 пациентов перенес декомпрессионную краниэктомию по поводу диффузной травмы (группа В). Пятьдесят шесть пациентов (52,3%) были оперированы с выполнением декомпрессионной краниэктомии в рамках операции по лечению массивного поражения (группа А). Характеристики пациентов и послеоперационные исходы сравнивались между двумя группами. Декомпрессивная краниэктомию для пациентов с массивным поражением или без него имела разные характеристики. Декомпрессивная краниэктомию с массивной эвакуацией имела более низкую смертность, чем декомпрессивная краниэктомию без массивной эвакуации.

Массивная эвакуация (группа А) определялась как удаленная масса > 25 мл. Показания для декомпрессивной трепанации черепа в этой группе включали: (1) развитие или прогрессирование диффузного одностороннего или двустороннего отека мозга (облитерация базальных цистерн) в корреляции с неврологическим ухудшением в виде снижения на 2 балла по ШКГ или аномальной реакции зрачков на свет, мозг слишком отечен, чтобы предотвратить трепанацию черепа с массивной эвакуацией; (2) снижается церебральное

перфузионное давление до менее 60 мм рт. ст. в течение более 15 минут, а мозг слишком отечный, чтобы предотвратить краниэктомию с массовой эвакуацией. Тридцать четыре из 51 пациентов подверглись неотложной помощи в течение первых 12 часов после поступления в отделение реанимации и завершения нейровизуализационных исследований.

Все пациенты перенесли декомпрессионную краниэктомию без мониторинга ВЧД. У других 17 пациентов была декомпрессия из-за прогрессирующего неврологического ухудшения на 2-й день при консервативном лечении в отделении интенсивной терапии. У пациентов группы А аномальные реакции зрачков на свет наблюдались у 12 пациентов, а значительное смещение срединных структур головного мозга (> 5 мм) наблюдалось при компьютерной томографии у 47 пациентов.

У 56 пациентов декомпрессивная трепанация черепа выполнена без массивной эвакуации (группа В) из-за неврологического ухудшения или рефрактерной внутричерепной гипертензии. Сорок один из 56 пациентов перенес декомпрессионную краниэктомию на ранней стадии в течение первых нескольких часов после поступления и завершения нейровизуализирующих исследований. Показанием к раннему выполнению декомпрессивной трепанации черепа было ухудшение состояния с явлениями диффузного

одностороннего или двустороннего отека головного мозга (облитерация базальных цистерн) в корреляции с неврологическими нарушениями в виде снижения на 2 балла по ШКГ или аномальной реакции зрачков на свет. У пациентов группы В аномальные реакции зрачков на свет наблюдались у 34 пациентов, а значительное смещение срединных структур

головного мозга (> 5 мм) было обнаружено на компьютерной томографии у 39 пациентов.

Двадцать семь пациентов умерли во время этого исследования (25,2%). Десять из этих пациентов остались либо в вегетативном статусе ($n = 3$), либо тяжелыми инвалидами ($n = 7$). Шестьдесят девять пациентов (42%) имели оценку ШИГ от 4 до 5 (рис. 1).

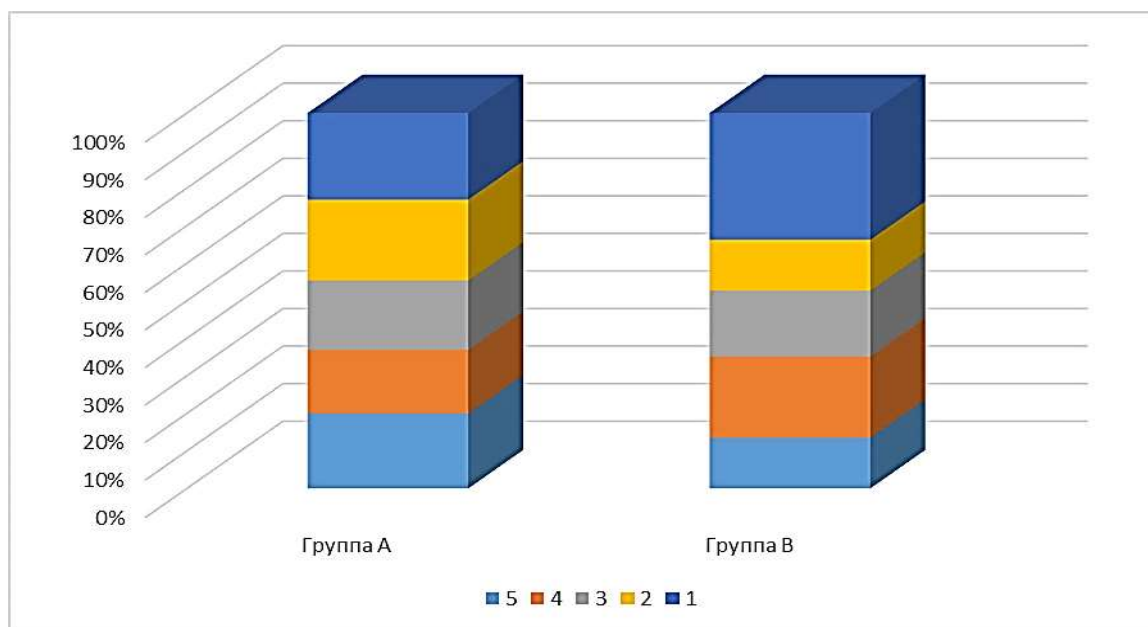


Рис. 1. Результаты лечения больных по шкале исходов Глазго.

Были оценены семь предикторов смертности, в том числе возраст, аномальная реакция зрачка на свет, оценка по ШКГ при поступлении, значительное смещение срединных структур головного мозга при КТ головы, время проведения декомпрессивной трепанации черепа с массивной эвакуацией и без нее.

Три предиктора значимо связаны с 60-дневной смертностью: возраст старше 50 лет (ОШ, 2,36; 95% ДИ, 1,01-5,52), аномальная реакция зрачков на свет (ОШ, 3,79; 95% ДИ, 1,29-11,14) и

декомпрессивная трепанация черепа с массовой эвакуацией (ОШ, 0,31; 95% ДИ, 0,12-0,79). Смертность существенно различалась между пациентами с (группа А) и без (группа В) массовой эвакуацией (7 - 13,7% против 20 - 35,7%).

Смещение срединных структур головного мозга при КТ головного мозга, время произведения декомпрессивной трепанации черепа не были статистически значимыми предикторами смертности в течение первых 60 дней после травмы (табл. 4).

Таблица 4 – Распределение предикторов хорошего исхода после декомпрессивной трепанации черепа

Переменные	Хороший исход (%)	P	ОШ	ДИ 95%	
Возраст (лет)					
<50	42 (58,3)		1	референс	
>50	27 (48,2)	0,132	0,54	0,24	1,20
ШКГ при поступлении					
ШКГ 3-5	11 (29,7)				
ШКГ 6-8	20 (52,6)		1	референс	
ШКГ 9-12	38 (71,7)	0,002	2,43	1,39	4,24
Реакция зрачков на свет					
Нормальная реакция	44 (63,8)		1	референс	
Патологическая реакция	25 (42,4)	0,477	0,70	0,26	1,87
Смещение срединных структур до операции					
>5 мм смещение	56 (54,4)	0,187	2,15	0,69	6,71
Нет смещения	13 (52,0)		1	референс	

Время выполнения декомпрессивной трепанации черепа					
В пределах 24-х часов	39 (46,4)		1	референс	
>24 часов	30 (68,2)	0,548	1,48	0,41	5,29
ДТЧ с и без массивной эвакуации					
Группа А	41 (51,3)	0,439	0,69	0,26	1,78
Группа В	28 (58,3)		1	референс	

Только один предиктор имел значительную связь с хорошим исходом: оценка по ШКГ при поступлении (ОШ, 2,43; 95% ДИ, 1,39–4,24). Хорошие исходы существенно не различались между пациентами с (группа А) и без (группа В) массивной эвакуацией (51,3% против 58,3%).

Обсуждение. Нами предложена новая методика хирургической декомпрессии при черепно-мозговой травме для предотвращения ранних и поздних осложнений односторонней декомпрессивной краниэктомии с расширением твердой мозговой оболочки. Чтобы избежать эти осложнения, мы предложили техническую модификацию в декомпрессивной трепанации черепа.

Поэтому мы предлагаем модификацию традиционной декомпрессивной краниэктомии, объединяющую эти две концепции: дуротомию и сохранение кости для контроля внутричерепного давления, но избегая острые и поздние осложнения. Мы выполнили модифицированные дуротомии типа Бюргера, при которых три-

четыре дуротомии выполняются от средней линии до проекции сильвиевой области и одна или две дуротомии выполняются параллельно проекции височных извилин. Дуротомии были покрыты апоневрозом, чтобы избежать истечения ликвора. Сохранение кости было основано на методике Туччи, заменяющей кость, но фиксирующей ее только сверху вдоль сагиттальной линии, что позволяет расширить височную часть костного лоскута и обеспечивает декомпрессию мозга (Рационализаторские предложения «Способ трепанации черепа при травматическом сдавлении головного мозга» №23/18-19; «Способ хирургического устранения дислокации при травматическом сдавлении головного мозга» №24/18-19 от 21.11.2019 г.).

Эффект модифицированной методики оценивался по результатам нейровизуализации (уменьшение смещения срединных структур головного мозга) и клиническим результатам (смертность) (табл. 5).

Таблица 5 – Распределение больных по осложнениям и исходам после декомпрессивной трепанации черепа

Переменные	Абс.	%
Объем гематомы		
<30 см куб.	13	30,2
30-50 см куб.	18	41,9
>50 см куб.	12	27,9
Смещение срединных структур		
< 5 мм	5	11,6
5-10 мм	17	39,5
>10 мм	21	48,8
Осложнение		
Инфекция	2	4,7
Полушарный отек	1	2,3
Послеоперационная гематома	1	2,3
Контралатеральная гематома	1	2,3
Исход		
Смертность	21	48,8

Все пациенты были госпитализированы в период от 30 минут до 6 часов после травмы, у 22 были изокоричные зрачки, у 18 был односторонний анизокоричный зрачок и у трех была травма глаза, которая не позволяла оценить зрачки. Смещение срединных структур при начальной компьютерной томографии составило менее 5 мм у 11,6%, у 39,5% оно варьировалось от 5 до 10 мм, а у 48,8% отклонение составляло

более 10 мм. Объем гематомы составлял менее 30 мл у 30,2% пациентов, в объеме от 30 до 50 лет мл у 41,9% и более 50 мл у 27,9%.

У пострадавших с травматическими внутричерепными гематомами и очагами ушиба мозга независимо от вида сдавления головного мозга с использованием декомпрессивной трепанации черепа достоверных различий по исходам лечения не получено. Основными факторами риска развития

неблагоприятных исходов у больных с травматическими внутримозговыми гематомами и очагами ушиба мозга являются: возраст старше 60 лет, степень угнетения сознания до глубокой комы (4-6 баллов по ШКГ), стадия развития дислокационного синдрома на уровне среднего мозга и моста, эпизоды артериальной гипотонии на любом этапе госпитализации.

Заключение. Клиническими и КТ-признаками, позволяющими с высокой

степенью вероятности предположить наличие внутримозговой гипертензии являются: угнетение сознания менее 9 баллов по ШКГ; анизокория; диффузное снижение мышечного тонуса или нарушение постуральных реакций; клиническая картина дислокационного синдрома; объем очага повреждения свыше 90 см³; величина латеральной дислокации более 12 мм; грубая деформация базальных цистерн.

Литература

1. Абдымечинова А.К., Ырысов К.Б. Результаты диагностики и лечения травматических кровоизлияний головного мозга. *Вестник КГМА им. И.К. Ахунбаева.* 2022;4:53-61. https://doi.org/10.54890/1694-6405_2022_4_53
2. Александрова Е.В. Нейромедиаторные основы сознания и бессознательных состояний. *Вопросы нейрохирургии.* 2014;1:26-32.
3. Ырысов К.Б., Абдымечинова А.К., Идирисов А.Б. Результаты консервативного лечения травматической эпидуральной гематомы. *Вестник КРСУ.* 2023; 23(1):122-126. <https://doi.org/10.36979/1694-500X-2023-23-1-122-126>
4. Никитин А.С. Декомпрессивная краниотомия у больных со злокачественным течением массивного ишемического инсульта. *Нейрохирургия.* 2014;3:23-29.
5. Yrysov K, Kalyev K, Mamyrov M, Yrysov B, Turganbaev B. Optimal timing of surgical intervention in acute subdural hematoma. *Biomedicine.* 2023; n. pag. <https://doi.org/10.51248/v43i1.2461>
6. Дашьян В.Г., Хамурзов В.А., Сосновский Е.А., Сытник А.В., Ховрин Д.В., Годков И.М. и др. Декомпрессивная трепанация черепа при супратенториальных гипертензивных внутримозговых гематомах. *Нейрохирургия.* 2021;23(2):66-76. <https://doi.org/10.17650/1683-3295-2021-23-2-66-76>
7. Исаков А.Ы., Ырысов К.Б., Маширапов Ш.Ж. Оптимизация лечебно-тактических приемов при сочетанных повреждениях головного мозга и ЛОР-органов. *Вестник КГМА им. И.К. Ахунбаева.* 2023;2:28-36. https://doi.org/10.54890/1694-6405_2023_2_28
8. Ырысов К.Б., Калыев К.М. Диагностика и лечение травматических внутримозговых кровоизлияний (монография). Бишкек; 2023. 189 с.
9. Коршунов Н.Б. Декомпрессивная трепанация черепа при тяжелой черепно-мозговой травме у детей. *Современная медицина: актуальные вопросы.* 2014;34:71-76.
10. Yrysova MB, Yrysov KB, Samudinova TT, Toichibaeva RI, Kasymov OT. Long-term tendency and risk factors for stroke in Bishkek. *Heart Vessels Transplant.* 2023;7:103-10. <https://doi.org/10.24969/hvt.2023.384>
11. Ырысов К.Б., Алибаева Г.Ж., Абдымечинова А.К., Бакасов А.Т., Базарбаев М.К. Результаты нейрохирургического лечения при тяжелой черепно-мозговой травме в зависимости от методов трепанации. *Вестник КГМА им. И.К. Ахунбаева.* 2022;1:45-52. https://doi.org/10.54890/1694-6405_2022_1_45
12. Ydyrysov I, Yrysov B, Kalyev K, Yrysov K. General description of organizing special care in severe combined traumatic brain injury in Osh region of Kyrgyz Republic. *Likars'ka Sprava.* 2019;5-6:106-110. [https://doi.org/10.31640/JVD.5-6.2019\(14\)](https://doi.org/10.31640/JVD.5-6.2019(14))
13. Ndiaye Sy EHC, Cisse Y, Thiam AB. Decompressive craniectomy: indications and results of 24 cases at the neurosurgery clinic of Fann university hospital of Dakar. *Pan Afr Med J.* 2021;38:399.
14. Ырысов К.Б., Шамуратов У.А., Идирисов А.Б. Клинико-статистическая характеристика сочетанных повреждений головного мозга и органов зрения. *Вестник КГМА им. И.К. Ахунбаева.* 2023;2:37-47. https://doi.org/10.54890/1694-6405_2023_2_37
15. Ырысов К.Б., Калыев К.М. Малоинвазивный способ хирургического лечения острой эпидуральной гематомы. *Научное обозрение. Медицинские науки.* 2023;2:22-26. <https://doi.org/10.17513/srms.1324>
16. Азимжанова М.Н., Калиев М.Т., Иманкулова А.С., Нурманбеков Дж.Н. Особенности классификации хирургических операций и манипуляций в Кыргызской Республике. *Вестник КРСУ.* 2022;22, 9: 3-7. <https://doi.org/10.36979/1694-500X-2022-22-9-3-7>

Для цитирования

Бакасов А.Т., Ырысов Б.К., Идирисов А.Б., Артыков О.М. Результаты декомпрессивной трепанации при тяжелой черепно-мозговой травме. Евразийский журнал здравоохранения. 2024;3:33-41. <https://doi.org/10.54890/1694-8882-2024-3-33>

Сведения об авторах

Бакасов Аскат Токтоназарович – заведующий отделением нейрореанимации Ошской городской клинической больницы, г. Ош, Кыргызская Республика. E-mail: askat.bakasov@gmail.com.

Ырысов Бексултан Кенешбекович – ассистент кафедры нейрохирургии додипломного и последипломного образования КГМА им. И.К. Ахунбаева, г. Бишкек, Кыргызская Республика. E-mail: bexultan@yahoo.com.

Идирисов Абдибайт Бокенович – заведующий отделением нейрохирургии Жалал-Абадской областной клинической больницы, г. Жалал-Абад, Кыргызская Республика. E-mail: abdibait.idirisov@gmail.com.

Артыков Омурбек Момунжанович – аспирант кафедры нейрохирургии додипломного и последипломного образования КГМА им. И.К. Ахунбаева, г. Бишкек, Кыргызская Республика. E-mail: artykovom@mail.ru.